1582 ek. 24

1902

Ueber Bau und Pigmentierung der Aderhautsarkome.

Lane Medical Libr

Inaugural-Dissertation

zur

Erlangung der Doctorwürde in der Medizin und Chirurgie,

welche

mit Genehmigung der hohen medizinischen Fakultät

der

Vereinigten Friedrichs-Universität
Halle-Wittenberg

Montag, den 30. Juni 1902, Nachmittags 4 Uhr,

öffentlich vorgetragen wird

Akitaro Tashiro
Augenarzt
aus **Nagoya** (Japan).

Mit 3 Tafeln.

Halle a. S.
Hofbuchdruckerei von C. A. Kaemmerer & Co.
1902.

Gedruckt mit Genehmigung
der Medizinischen Fakultät der Universität Halle.

Referent: Prof. Dr. Schmidt-Rimpler.

v. Bramann,
d. Z. Decan

1902

Seinem hochgeschätzten Lehrer

Herrn Geheimen Medicinal-Rat

Professor Dr. **Hermann Schmidt-Rimpler**

in aufrichtiger Dankbarkeit und Verehrung

gewidmet

vom Verfasser.

Digitized by the Internet Archive
in 2026

https://archive.org/details/IA40153306_0124

Was die Herkunft des Pigmentes der Melanosarkome anlangt, so bestehen darüber schon lange verschiedene Ansichten. Aber ich will hier nicht weitläufige Citate anführen, sondern kurz die Meinungen zusammenfassen. Es scheinen sich zur Zeit drei Ansichten gegenüber zu stehen.

1. Die Ansicht, dass die Bildung des Pigmentes direkt aus dem Blutfarbstoffe vor sich gehe, wird durch Langhans[1]) zuerst experimentell und mikroskopisch bestätigt. Gussenbauer[2]) u. a. stehen ihm mit ihrer Meinung zur Seite. Die roten Blutkörperchen, welche sich ausserhalb und innerhalb der Gefässe befinden — Stase und Extravasate — geben ihren Farbstoff an das Plasma ab, welches in die umgebenden Gewebe diffundiert, dieser Farbstoff wird von den Geschwulstzellen aufgenommen und kondensiert, endlich transformiert er sich zu braunem bis schwarzem Pigment, — oder die roten Blutkörperchen werden in toto von dem Zellleib der Geschwulst aufgenommen, sodass man zuweilen blutkörperchenhaltige Geschwulstzellen sehen kann. Aus diesen gefressenen Blutkörperchen entwickelt sich das schwarze körnige Pigment. Daraus, dass man manchmal lokal in Melanosarkomen die Eisenreaktion findet und die Pigmentkörner selbst diese Reaktion zeigen, geht hervor, dass sich Blutfarbstoff in schwarzes körniges Pigment umwandeln kann. Gegen die Allgemeingültigkeit dieser Entstehung wendet Fuchs[3]) ein, man treffe Extravasate im Melanosarkomen nicht regel-

mässig und solche Pigmentierung, wenn es sich um ein zufälliges Extravasat handelt, gehöre nicht zu den eigentlichen Melanosen. In der That hat Vossius[4]) gefunden, dass von 10 Fällen von Melanomen bei der Eisenreaktion nur sechs ein positives Resultat und die übrigen vier ein negatives gaben.

2. Die Ansicht, dass die Bildung des Pigments aus dem Blute auf der metabolischen Thätigkeit der Zellen beruht, verfechten Ziegler[5]) Lubarsch[6]) Fuchs[7]) u. a. gegen die erste Ansicht. Sie behaupten: die pigmentierten Zellen haben ihr Pigment kraft ihrer eigenen Lebensthätigkeit aus sich selbst verfertigt, wie die Pigmentzellen des Aderhautstromas ihr Pigment. Betreffs des Materials des Pigments muss man annehmen, dass es wohl auch aus den Bestandteilen des Blutes stammt, aber dass es hier nicht der Blutfarbstoff, sondern das im Gewebe zirkulierende farblose Blutplasma ist, analog der physiologischen Pigmentbildung. Da die pigmentierten Sarkomzellen Abkömmlinge der Aderhautstromazellen sind, müssen sie wohl mit der Vererbung der verschiedenen Lebenseigenschaften auch die metabolische Fähigkeit überkommen haben, melanotisches Pigment hervorzubringen.

3. Perls[8]), Oppenheimer[9]), Hirschberg und Birnbacher[10]), Vossius[11]), Maschke[12]) u. a. sind der Meinung, dass in den Melanosarkomen der Chorioidea zwei Arten von Pigment, welche mikroskopisch und mikrochemisch differieren, sich neben- und durcheinander finden: das erste ist dasjenige, welches der Pigmentbildung in normalen Chromatophoren entsprechend hervorgebracht wird. Es giebt aber noch ein zweites Pigment, welches aus Haematin oder Haemoglobin bereitet wird. Die letzte Art des Pigments findet sich, wo die Geschwulstzellen mit Blutderivaten in ausgiebiger Berührung stehen und ist eisenhaltig, seine Farbe ist gelb bis tiefbraun, während das erste mehr braunschwarz ist.

In der neuesten Zeit ist diese Frage besonders von Ribbert[13]), Leber[14]), Schieck[15]), Kirschbaumer[16]) u. a. wieder aufgenommen worden, aber eine Einigung ist bisher nicht erzielt worden.

Ribbert[17]) hat eine vollständig neue Ansicht hervorgehoben: Die verschiedenen Zellarten der Aderhautsarkome seien alle Abkömmlinge der Chromatophoren. Die unpigmentierten Sarkomzellen werden von ihm als im unausgebildeten, gewissermassen Jugendzustand befindliche physiologische Pigmentzellen bezeichnet und die grossen, plump pigmentierten Zellen als kontraktile Zustände derselben aufgefasst. Man fände in Metastasen von primären Chorioidealsarkomen dieselben Chromatophoren wie in den physiologischen der Chorioidea.

Es wurde mir von Herrn Geheimrat Prof. Dr. Schmidt-Rimpler gütigst die Erlaubnis erteilt, die Sarkome aus der Sammlung der Klinik zu verarbeiten. So war ich in der erfreulichen Lage, acht Fälle von melanotischen Aderhautsarkomen in meinen Händen zur Untersuchung zu haben. In sechs Fällen waren sie stark pigmentiert, in zwei dagegen fand ich nur in der Peripherie des Tumors wenige Pigmentzellen. Von drei der stark pigmentierten Geschwülste standen mir nur die Halbabschnitte zur Untersuchung zu Gebote. Ihr Sitz war in allen Fällen in den hinteren Abschnitten des Augapfels. Ich habe absichtilch vermieden, in meiner Arbeit jeden einzelnen Fall zu beschreiben, weil es ganz unnötige Wiederholungen veranlasst, da ich nur eine Bestätigung der zahlreichen Monographien und unzähligen Mitteilungen von den Aderhautsarkomen geben könnte. — Ich will nun versuchen, einen Einblick in die Pigmentbildung an der Hand folgender Fragen zu geben.

1. Warum sind die pigmentierten Zellen in ihrer Form und Grösse so verschieden?

2. Warum ist die Verteilung der pigmentierten Zellen in der ganzen Geschwulst so ungleichmässig?

3. Wie werden anfänglich weisse Geschwülste später schwarz?

4. Warum wählen die Pigmentzellen gern um die Gefässe ihren Platz.

5. Welchen Wert hat die Eisenreaktion?

6. Woher stammt das Pigment?

7. Kann das Retinalepithel sarkomatös entarten? — —

1. Warum sind die pigmentierten Zellen in ihrer Form und Grösse so verschieden?

Meistens unterscheidet man die Melanosarkome nach der Form ihrer Zellen als spindelzellige oder rundzellige; doch finde ich, dass das Sarkom der Aderhaut, welches beispielsweise aus den sogenannten spindelförmigen Zellen besteht, in der Regel verschiedene, grosse plump kugelige oder sternförmige oder ganz unregelmässig geformte, intensiv pigmentierte Zellen enthält, oder dass, wenn man nach dem Vorschlag Ribbert's[18]) abgeschabte und im Wasser aufgeschwemmte Präparate untersucht, den spindelförmigen Zellen vielzackige oder rundliche mit langen oder kurzen Fortsätzen beigemengt sind; ausserdem beobachtet man an den Gefässen wesentlich grössere Zellen in der Form von Kugeln oder Schollen.

Es wird gut sein, zuerst die Beschaffenheit des Gewebes zu untersuchen, aus welchem Melanosarkome entspriessen. Wenn auch von Leber[19]) betont wird, dass bisher noch niemand für die Entstehung von Sarkomzellen aus Stromazellen der Aderhaut den zweifellos sicheren Beweis habe führen können, stimmen doch alle Autoren in der Annahme überein, dass die Melanosarkome der Aderhaut aus den Stromazellen derselben hervorgehen. Die Form der normalen Chromatophoren ist äusserst unregelmässig, sie zeigen oft die abenteuerlichste Configuration; der Hauptsache nach aber zeigen die Zellen Stern- oder Spindelform, stets mit mehreren Ausläufern, welche sich vielfach durchkreuzen und untereinander zusammenhängen und das Aderhautstroma bilden.

Alles in Allem zeigen sie keine beständige und gleichmässige Form. Diese Zellen färben sich auffallend braun bis schwarzbraun, mit Ausnahme ihres Kernes.

Wenn wir nun die Zellen der Melanosarkome betrachten, bemerken wir auch, dass sie in Form und Grösse so unregelmässig sind, dass keine mit der anderen übereinstimmt und die pigmentierten Zellen sind sonderbarerweise mit den pigmentfreien, die mit ihnen den Neubildungen ein marmoriertes Aussehen verleihen, in der Form nahezu identisch, ausgenommen gewisse grosse pigmentierte Zellen. Wenn wir hier die Zellform ungefähr angeben wollten, müssen wir sie teils sternförmig, teils spindelig, teils vieleckig, teils eiförmig oder rundlich nennen. Es scheint mir, dass die Verschiedenheit der Zellform wesentlich durch die Mannigfaltigkeit der Ausläufer bedingt wird. Die Fortsätze sind in Zahl und Form sehr wechselnd, bald kurz oder lang, bald dick oder schlank, die Anzahl ist eins, zwei oder mehr. Diese Fortsätze teilen sich wieder oft dichotomisch in zwei oder drei Äste.*)

Durch die Vergrösserung der Zellen werden die Ausläufer kurz und dick, endlich sind die Zellen ganz rundlich und äusserst gross. Die Pigmentierung der Zellen ist auch sehr wechselnd. Die einen haben ganz feine Pigmentkörner in der Peripherie des Zellkörpers oder bloss in den Fortsätzen, so dass die Umgebung des Kernes vollständig hell ist, die anderen färben sich gelb, in solcher Weise, dass die Pigmentierung mit den feinen Körnern von dem Kerne aus zentrifugal zunimmt; noch andere sind gleichmässig braun pigmentiert, mit Ausnahme des Kernes, wieder noch andere Zellen haben ganz dichte Pigmentierung, so dass sie schwarzbraune bis schwarze Farbe zeigen, der Kern ist unsichtbar, die gross und fein vermengten Pigment-

*) Will man die charakteristische Form der Pigmentzellen untersuchen, so empfiehlt es sich dies mit dem frischen Präparate zu thun. Da die Pigmentzellen starke Contraktilität haben, zeigen sie im gehärteten Präparate beträchtlich einfachere Form.

körner füllen den ganzen Zellleib gleich oder ungleichmässig aus. Ribbert[20]) schreibt ähnlich und ausführlich: „Manche Zellen haben Pigment nur im Zellkörper, oder vorwiegend in den Ausläufern, wieder andere sind gänzlich ungefärbt; die Farbstoffkörnchen liegen vorwiegend in den Ausläufern, wieder andere sind gänzlich ungefärbt, die Farbstoffkörnchen liegen vorwiegend in den Randabschnitten des Protoplasma, während sie nach innen gegen den Kern hin abnehmen, oder ganz verschwinden; in den Ausläufern bleibt gewöhnlich das axiale Protoplasma ungefärbt, daher sieht man dann im optischen Längenschnitte zwei periphere Reihen von Pigmentkörnern parallel dahinziehen."

Da das Melanosarkom der Aderhaut von den Stromazellen, deren Form verschieden ist, herstammt, dürfen wir uns nicht wundern, dass auch die Zellform des Melanosarkomes verschieden ist. Nun aber haben wir ausserdem eine eigentümliche Zellart: stark pigmentierte, rundliche Riesenzellen. Diese Zellen nehmen den Platz um die Gefässe oder in den älteren Teilen der Geschwulst ein. Ribbert[21]) hält diese Formen für Kontraktionszustände der Chromatophoren und vergleicht sie mit dem Kontraktionsvermögen der Chromatophoren in der Haut der Reptilien. Fuchs[22]) behauptet, dass Form und Grösse der Zellen mit deren Pigmentierung in gewissem Zusammenhang stehen. Kleine Spindelzellen bei Sarkomen enthalten im Allgemeinen diffuse oder feinkörnige Pigmentirung, während in rundzelligen Sarkomen viel Farbstoff gefunden wird. Dieser Zustand wird von Fuchs daraus erklärt, dass die Zellen um so mehr der runden Gestalt zustreben, je mehr Pigment sie aufgenommen haben, ähnlich wie weisse Blutkörperchen; also je mehr Pigmentkörnchen die Spindelzellen in sich aufnehmen, desto mehr ziehen sie ihre Fortsätze ein und bekommen eine runde plumpe Gestalt, und er bestätigt auch, durch seine Erfahrung, dass in Sarkomen, welche aus runden und spindelförmigen Zellen gleichzeitig bestehen, die runden Zellen das meiste Pigment enthalten

und die Färbung der Geschwulst bedingen. Schieck[23]) meint, dass die Tumoren ein anderes Pigment enthalten, welches sich von den physiologischen Pigmentzellen, den Chromatophoren, wesentlich unterscheidet und sagt, dass physiologische Pigmentzellen in den Präparaten immer in zusammenhängenden Bezirken anzutreffen seien und einen kontinuierlichen Übergang in die gefärbten Lagen der Chorioidea erkennen liessen, während sich die zweite Gattung von Pigmenten in Gestalt von Schollen und Kugeln ohne Fortsätze an den beliebigsten Stellen verstreut, teils allein, teils zu Inseln zusammengelagert fände, oft rings umgeben von dichten Massen weisser Sarkomsubstanz. Schieck[24]) hat ausserdem in einem Fall solche Pigmentschollen neben normalen Pigmentzellen bereits getrennt von ihren Bindegewebsleisten in einem Tumor gefunden, wo sie durch Arrosion eines Gefässes im ausgedehnten Masse von Blut umspült wurden, und spricht sich deshalb dahin aus, dass die verästelten physiologischen Pigmentzellen sich von ihrer Zusammengehörigkeit zu den Bindegewebsleisten abtrennen und in dem Plasma des umgebenden Blutes aufquellen, worauf sie gradatim zu Schollen werden; d. h. die Pigmentschollen sind Blähungszustände der Chromatophoren, dnrch eine Imbibition mit Blutplasma hervorgerufen. Dieses Blutplasma enthält nämlich, nach den Ansichten von Gussenbauer, Vossius und Maschke von zerfallenen Blutkörperchen ausgehenden Blutfarbstoff, Haematin. Diese Annahme hat aber gewisse Bedenken gegen sich. Erstens möchte ich fragen: Wie geschieht das Aufquellen und die Abtrennung der Chromatophoren? Ohne selbständige Bewegungsfähigkeit der Chromatophoren oder ohne diejenigen ähnlichen Vorgänge, welche in dem Schleimkrebse zu Stande kommen, kann man kaum glauben, dass die Chromatophoren sich von dem Mutterboden abtrennen; wenn es sich nicht um ein Carcinoma physaliferum handelt, so kann man eben darüber nichts aussagen, ob die Vergrösserung der lebendigen Zellen Folge einer Proto-

plasmazunahme oder von Quellungszuständen ist. Zweitens: Selbst wenn man auch vorläufig die Ansicht gutheissen wollte, wonach verästelte physiologische Pigmentzellen wie ein Schwamm das Blutplasma einsaugen und aufquellen, vermisst man doch eine genauere Erklärung für die Entstehung derjenigen grossen Pigmentzellen, welche teils allein, teils zu Inseln zusammengelagert, rings umgeben von dichten Massen weisser Sarkomsubstanz, weder zu Gefässen noch zu einem Extravasate in Beziehung stehen.

Die metabolische Theorie (Fuchs[25]) lehrt uns das Vorkommen derjenigen pigmentirten Sarkomzellen, welche sich innnerhalb der weissen Sarkomsubstanz zerstreuen oder ohne nähere Beziehungen zu Gefässen und Extravasaten inselförmig zusammenlagern, gut verstehen. Aber die Anwesenheit der riesenhaften pigmentierten Zellen mit den grossen Pigmentkörnern und der stark pigmentierten Schollen längs der Blutgefässe, welche von den bisherigen Vertretern des haematogenen Ursprungs für ihre Ansicht in Anspruch genommen wurde, kann man durch die metabolische Theorie schwer erklären. Leber[28]) will diese Zellen als Abkömmlinge des retinalen Pigmentepithels bezeichnen, welches in die Sarkomsubstanz eingewandert ist und sagt: „Die Pigmentzellen wandern als Abkömmlinge der Pigmentepithelzellen ein; falls sich im Innern des Tumors keine Blutung befindet, kann ein Blutgehalt des den Tumor umgebenden flüssigen Exsudates für sie die Quelle der Pigmentbildung abgeben, und den roten Blutkörperchen gegenüber spielen sie die Rolle von Phagocyten." Ich werde darauf noch später zurückkommen. Zunächst will ich noch bei der nächsten Frage die Antworten der beiden Theorien gegenüberstellen.

2. Warum ist die Verteilung der pigmentierten Zellen in der ganzen Geschwulst so ungleichmässig?

Die Thatsache ist bekannt, dass die Zellen der melanotischen Sarkome nicht gleichmässig pigmentiert sind, sondern einige ganz mit schwarzem Pigment angefüllt,

andere wenig gefärbt oder vollständig pigmentfrei sind. Diese verschiedenen Sarkomzellen geben der Schnittfläche der Geschwulst durch ihre verschiedene Zusammensetzung ein marmoriertes Aussehen. Wir sehen aber oftmals auch folgende Varietäten der Pigmentierung.

a) Das Centrum der Geschwulst ist vollständig pigmentfrei oder zeigt einige pigmentierte Zellen, während die Peripherie, besonders die innere Fläche der Sklera, stärker gefärbt ist, als ob die pigmentierten Zellen von den weissen Zellen nach der Peripherie getrieben wären.

b) An der Oberfläche der Geschwulst findet man oft Ansammlungen von den grossen kugeligen Pigmentzellen, welche Leber[27]) für Abkömmlinge des Pigmentsepithels erklärt.

c) Die pigmentierten Zellen begleiten gern die Gefässe, wodurch der Geschwulst oft eine eigentümliche gitterförmige Zeichnung verliehen wird.

Die Verschiedenheit der Pigmentierung wurde von der metabolischen Theorie[27]) wie folgt erklärt: Das Sarkomgewebe entwickelt sich sowohl aus den gefärbten, als auch aus den ungefärbten Zellen des Aderhautstromas; dies sei der Grund, dass an einer Stelle die Wucherung der physiologischen Pigmentzellen, an einer anderen die der farblosen Stromazellen überwiege; infolgedessen entständen stark, wenig oder garnicht pigmentierte Partien. Freilich kann dies möglich sein, jedoch ist es auffällig, dass anfänglich weisse Sarkome später melanotisch werden. Fuchs[29]) erklärt dies als eine Art von Infektion. Warum sammeln sich dann aber die Pigmentzellen um die Gefässe an? Was letztere Frage und die Verschiedenheit des Pigmentgehalts in den Zellen betrifft, so ist Oppenheimers Meinung[30]), dass die Verschiedenheit durch ungleichmässige Zuführung des Ernährungsmaterials bedingt sei, was bei atypischen autonomen Neubildungen leicht begreiflich erscheint. Als Beweis dafür finde man die am stärksten pigmentierten Stellen da, wo die Blutgefässe verlaufen; die

Pigmentbildung schliesse sich an die Blutgefässe an, je weiter eine Zelle von dem Blutgefässe entfernt liege, um so geringer sei ihr Pigmentgehalt. Aber dieser Befund ist durchaus nicht regelmässig, sondern oft sehen wir unter den weissen Sarkomzellen zerstreute, üppige Pigmentzellen, unabhängig von Gefässen. Nach der Theorie vom haematogenen Ursprung[31]) geben die stark pigmentierten Zellen oft die Eisenreaction; ihre Intensität nimmt nach dem Grade der Entfernung der pigmentierten Zellen von den Blutbahnen ab und erscheint am stärksten, wo sich die Zellen mitten in einer Blutbahn befinden; die pigmentirten Zellen können also bei den Blutbahnen leicht ihr Pigmentmaterial, den Blutfarbstoff, beziehen. Weil sich die melanotischen Sarkomzellen von einer gewöhnlichen Sarkomzelle durch die Fähigkeit, Pigment aufzunehmen, wesentlich unterscheiden, ist es auch möglich, dass in einem Orte trotz der Reichhaltigkeit der Gefässe, die Zellen pigmentlos sind, daher die Verschiedenheit der Pigmentierung. —

Wenn wir nun die metabolische Theorie mit der haematogenen Ursprungstheorie unparteiisch vergleichen und das Für und Wider abwägen, müssen wir bekennen, dass dieser Streit nicht sobald einem Ende zugeführt werden wird.

Untersuchen wir doch einmal Präparate, nicht nur von einem Stück Geschwulst, sondern von verschiedenen Melanosarkomen und auch physiologischen Chromatophoren nach ihren genetischen und morphologischen Zuständen, so ergiebt sich, dass diese besondere Zellart, die charakteristisch Pigment hervorbringt und unregelmässige Gestalt hat, bei ihrer sarkomatösen Wucherung dieselben Eigentümlichkeiten auf die Nachkommen vererbt, d. h. die Chromatophoren sind polymorphe verästelte Zellen, deswegen sind die Zellen der Melanosarkome auch polymorph und im Stande, Pigment hervorzubringen. Da diese Auffassung auch für sekundäre Neubildungen gilt, sagt Ribbert[32]): so lassen sich also die primären und sekundären Tumoren

stets wieder auf dieselbe Zellform zurückführen; die charakteristischen Elemente sind die verästelten, die Chromaphoren, die aber, wohl von den Wachstumsbedingungen abhängig, mancherlei Modifikationen in Form und Pigmentierung aufweisen können.

Nun fragt es sich, wie ist es zu erklären, dass im Melanosarkome fast immer pigmentfreie Zellen vorhanden sind. Das Sarkomgewebe mag, wie oft von Autoren erwähnt wurde, aus den pigmenthaltigen Stromazellen oder den pigmentfreien Elementen der Chorioidea, auch gleichzeitig aus diesen beiden hervorgehen. Wir können doch nicht denken, dass alle Melanosarkome aus den beiden Elementen herstammen, es würde dies der sonstigen allgemeinen Erfahrung widersprechen, nach der gemischte Geschwülste äusserst selten vorkommen. Allerdings wird von einigen Autoren betreffs des peripheren Wachstums der Sarkome angenommen, dass die Sarkompropagation durch ein an der Peripherie des Sarkomes vorhandenes, fibröses Zellengewebe zu Stande komme, insofern, als die Bildung desselben dem Sarkom vorangehe, wonach dann die einzelnen Faserzellen den Sarkomzellen anheimfallen, oder sogar dass die Sarkomelemente von den primären Aderhautsarkomen in das Pigmentepithel invadiren, wobei diffuse sarkomatöse Degeneration des Pigmentepithels folge.[33]) Wenn solches periphere Wachstum für das Sarkom giltig wäre, könnte man die Mischung der pigmenthaltigen und pigmentfreien Zellen sehr leicht erklären, wie Schieck sagt[34]), indem nach erfolgtem Übergreifen eines primären Leukosarkoms der Choriocapillaris auf die pigmentierten Schichten es sich jeder Zeit ereignen könne, dass pigmentierte Sarkomzellen in die Blutbahn gelangen und dass das strömende Blut sie wieder an jeder beliebigen Stelle des Leukosarkomes ablagern könne.

Aber gegenwärtig erkennt man für das Sarkom allgemein nicht solch ein peripheres Wachstum, sondern das centrale Wachstum an, welches von Ackermann[35]) sicher

nachgewiesen wird. Allerdings, wäre die Anschauung richtig, dass das Melanom eigentlich ein Carcinom sei[36]), oder dass das Melanom eine Geschwulstart sui generis sei, welche teils den Charakter einer bindegewebigen Geschwulst, teils den eines epithelialen Tumors zeigt[37]) [38]), so erschiene das periphere Wachstum erklärlich.

Ich habe in der Sklera den Vorgang der Sarkompropagation vorsichtig studiert. Da die Sklera aus einem festen, dichten Bindegewebe besteht und sehr widerstandsfähig ist, kann sie die Invasion des Sarkomes länger ertragen; deswegen kann man genau den Zustand der beteiligten Sklerazellen beobachten. So lange die Geschwulst in der Lamina vasculosa sitzt, sieht man in der Lamina suprachorioidea die pigmentierte Schicht der entzündlich gewucherten Chromatophoren, welche die Geschwulst von der Sklera trennt. Von vorneherein ist es sehr evident, dass die der Geschwulst benachbarten Gewebe durch den von ihr ausgehenden Reiz entzündlich wuchern, aber dies ist kein Sarkom. (Knies[39]) sagt, in dieser Zeit komme es im Verlauf der Entzündung zur Obliteration des Suprachorioidealraumes.) Gemäss der Vergrösserung der Geschwulst verschwindet ein Teil dieser pigmentierten Schicht, so dass die Geschwulst direkt an die Sklera anstösst. Obwohl die Sklera hartnäckigen Widerstand gegen die Geschwulstinvasion leistet, so wird sie doch angegriffen und die Verbindung ihres Gewebes locker, indem die bösartige Geschwulst im voraus ihre giftigen Stoffwechselprodukte an sie abgiebt. Als Frontalangriff kommt der Druck der Geschwulst hinzu, wodurch die Sklera in schwachen nachgiebigen Zustand versetzt wird. Je stärker die Energie der Geschwulst wird, desto mehr entkräftet sich das Gewebe der Sklera. Nun fangen die Geschwulstzellen an, zwischen die Sklerafasern zu infiltrieren. Da diese eingedrungenen Zellen in den neu eroberten Sitzen ein rasches Wachstum besitzen, können die neugebildeten Zellen leicht als Umwandlung der peripheren Gewebszellen angesehen

werden, dazu sieht man in dieser Gegend die entzündlich gewucherten Bindegewebszellen: hierdurch entsteht wohl die falsche Anschauung über das periphere Wachstum. Aber wenn man zwischen den jungen Zellen noch überlebende, verkümmernde Bindegewebsfasern und lebhafte Kernteilung der Sarkomzellen bemerkt, oder wenn man zwischen den Sklerafasern eben eingedrungene, einzelne rundliche Zellen gewahr wird, ist kein Zweifel darüber, dass die Sarkomausbreitung durch Infiltration von Sarkomzellen zu Stande kommt. In einer späteren Zeit sieht man, dass grosse oder kleine, zahlreiche Gruppen von Sarkomzellen zwischen den Sklerafasern eingebettet sind, wodurch man an den alveolären Bau erinnert wird. Die Zellen, die dieses Zellnest bilden, sind zuerst pigmentlose, polymorphe Elemente, welche sich immer mehr vermehren und die Sklerafasern auseinanderdrängen und schwächen, sodass sie allmählig verschwinden; späterhin färben sie sich nach und nach, wie Eberth[40]) erwähnt: An vielen Orten liegen zwischen den Bündeln der Sklera einzelne pigmentierte ovale und spindelförmige Zellen und Gruppen solcher. Auf diese Art und Weise wird die Perforation der Sklera vorbereitet; die Fasern werden nun mit der aus der Perforationsöffnung hervorwachsenden Geschwulstmasse an die Oberfläche der Sklera herausgeschoben, wo sie aus der relativ gesunden Sklera in die Geschwulstmasse fächerförmig ausstrahlen.

Das Melanosarkom vergrössert sich aber nicht durch das periphere Wachstum nach Virchow, unter welchem Namen wir die sarkomatöse Umwandelung des umgebenden Bindegewebes verstehen, sondern durch die infiltrative Ausbreitung und Vermehrung der Sarkomelemente, wie die Meinung Ribbert's lautet: „Das Wachstum der primären Geschwulst geschieht nur durch Proliferation der einmal vorhandenen Tumorzellen, nicht aber durch Umwandelung angrenzender Elemente, auch nicht der anstossenden Chromatophoren der noch unbeteiligten Chorioidea.“[41])

Was die pigmentfreien Elemente, welche mit den pigmenthaltigen ein Melanosarkom bilden, anlangt, will ich in der folgenden Frage klarzulegen versuchen.

3. Wie werden anfänglich weisse Geschwülste später schwarz?

Stockfleth[42]) hat im Handbuch der tierärztlichen Chirurgie ausgeführt, dass die Melanosen anfänglich weiss seien und nach und nach durch eine Umbildung des Blutfarbstoffes, Haematin, gefärbt werden. Anhänger des haematogenen Ursprungs haben zum grössten Teil einen ähnlichen Gedanken, z. B. Rindfleisch[43]) ist der Meinung, dass alle Zellen einer melanotischen Geschwulst in ihrer Jugend ungefärbt sind, aber sich mehr und mehr durch Aufnahme von gelösten Blutfarbstoff aus den Blutgefässen färben. Fuchs[44]) meint hingegen, dass in der Weise eine Art Infektion entsteht, dass die pigmentierten Zellen bei den benachbarten ungefärbten die Fähigkeit hervorrufen, metabolisch Pigment zu erzeugen.

Um die Meinungen hierüber zu klären, müssen wir zuerst berücksichtigen, auf welche Weise die Pigmentzellen embryologisch ihr Pigment produzieren.

Gemäss den Untersuchungen von A. Riecke beginnt die Pigmentbildung in der Chorioides individuell sehr verschieden beim Menschen; frühestens im siebenten Monat der Embryonalperiode. Die Ablagerung des Pigments findet in den fixen Bindegewebezellen des Chorioides statt, indem zuerst im Innern der Zellen feine, kaum sichtbare Pigmentkörnchen auftreten, die sich nach der Peripherie der Zelle hin allmählich vergrössern. Nach der Geburt ist der Pigmentierungsprozess noch nicht abgeschlossen.[45])

In der früheren Embryonalperiode kann man keinen Unterschied zwischen den Chromatophoren und den Bindegewebszellen wahrnehmen. Mit der Zeit lassen sich Bindegewebszellen, welche den besonderen Charakter erhalten, Pigment hervorzubringen, von allgemeinen Bindegewebe

unterscheiden, als wären sie von einer besonderen Abstammung.

Von den Sarkomen weiss man noch nicht sicher, wie die pigmentierten Sarkomzellen in ihrer Jugendzeit beschaffen sind. Aber das Verhalten der Pigmentbildung in den Sarkomen scheint mir nicht von diesem embryologischen zu weit abzuweichen. Wir können die Frage, „wie werden anfänglich weisse Geschwülste später schwarz", mit folgendem Satze von Leber[46]) beantworten: „Bei Vergleichung der Struktur in einer grösseren Zahl von Fällen ergiebt sich, dass manche ursprünglich pigmentlose Tumoren dadurch pigmenthaltig werden, dass polyklone Pigmentzellen in sie hineinwachsen. Das völlig gleichmässige Tumorgewebe, das aus kleinen pigmentlosen oder durch feinste Pigmentkörnchen ganz schwach gefärbten Spindelzellen besteht, ist durchzogen von weit grösseren, mit langen Ausläufern versehenen Pigmentzellen, die sich wie fremde Eindringlinge ausnehmen, zumal Mitosen fehlen, etc."

Obwohl die Pigmentzellen ihren inneren Zustand durch die Pigmentkörner verschleiern, kann man doch in künstlich entfärbten Präparaten den ungefähren Zustand erkennen. Ich habe wenigstens in meinen Präparaten feststellen können, dass die stark pigmentierten riesenhaften Zellen im Ruhezustand keinen Kern oder einen oder auch mehrere grosse Kerne oder Vacuolen enthalten. Dagegen kann man bei leucotischen Zellen verschiedene Phasen der Kernteilung beobachten. Über Kernteilung von Pigmentzellen des Bindegewebes glaubt man jedoch in neuster Zeit, dass sie nach ganz besonderer Art vor sich geht, indem ein kleiner Pigmentkranz das Polkörperchen direkt umgiebt.[47]) Bei pigmentierten Sarkomen der Chorioidea konnte ich diese interessante Phase der Kernteilung nicht finden. Die Pigmentepithelzellen teilen sich nach Flemming[48]) durch karyokinetische Vorgänge, obwohl die Erkennung der Teilungsvorgänge von den Pigmentkörnern verhindert wird. E. v. Hippel[49]) hat über Kernteilungsfiguren der Pigment-

epithelzellen Untersuchungen angestellt, jedoch leider auch vergeblich! Wie geschieht das schnelle Wachstum? Ewetzky[50]) berichtet über den Vermehrungszustand, ohne Angabe von der Kernteilungsphase oder dem Pigmentkranz, er sah als die charakteristischen Formveränderungen der Kerne ihre Multiplicität an, sodass er in einer sarkomatösen Pigmentzelle 25 Kerne zählen konnte und als die Formveränderungen der Pigmentzellen betrachtete er die Einschnürung derselben in der Mitte, so dass zuletzt sich zwischen zwei breits geteilten Zellen lange Fäden bilden. Nach dieser Ansicht Ewetzky's sind die jungen Pigmentzellen von Anfang an pigmenthaltig. Woher aber kamen die sehr fein pigmentierten Zellen? Wie sollen wir die winzigen, farblosen, polymorphen Zellen auffassen, da man sie doch immer im weissen Teil pigmentierter Sarkome findet, wo sie ein lebhaftes Wachstum zeigen? „Die Sarkome nehmen ihren Ursprung fast immer aus der Hallerschen Gefässschichte der Aderhaut, welche normaler Weise Pigment führt. Die Erkrankung der anliegenden, unpigmentierten Capillarschichte erfolgt in der Weise, dass die ihr angehörigen, ungefärbten Endothelzellen in Proliferation geraten. Die von denselben erzeugten Tochterzellen sind zunächst ungefärbt; bald aber sieht man, zuerst in einzelnen, später in den meisten dieser Zellen Pigmentkörnchen auftreten.“ Mit diesem Beispiele wollte Fuchs[51]) seine Infektionstheorie einführen. Ich stehe dieser Infektionstheorie ablehnend gegenüber. Im Jahre 1896 war es mir vergönnt, einen seltenen Fall zu untersuchen, über welchen ich der „Zeitschrift für den japanischen ophthalmologischen Kongress“ Bericht erstattete. Ich will ihn hier kurz wiedergeben.

Ein 16 jähriges Bauernmädchen stellte sich der Augenklinik der Universität Tokyo vor. Aus ihrer linken Augenhöhle trat eine Geschwulst von Grösse und Gestalt einer Birne hervor. Nach dem Bau wurde sie als „alveolares Angiosarkom mit Chondro-Sarkom aus der Chorioidea“ diagnostirt. Der extra- und intraoculäre Tumor bestand

hauptsächlich aus den Leukosarkomzellen. Die Netzhaut war total abgehoben, vollständig zu einem bindegewebigen trichterförmigen Strange entartet, der nach vorne verlief, wo er sich ausbreitete und in der Sarkommasse verschwand. Dieser Strang schickte auch nach hinten in die Alveolarsarkommasse viele Fasern und verband sich mit deren Balken. Zwischen diesen Fasern sah man spärlich eingestreute Pigmentzellen, deren Form allenthalben gross und voll war, einige verästelt, andere mehr rundlich, in der weissen rundlichen Sarkommasse unregelmässig zerstreut. Mit Ausnahme dieser Stelle an dem bindegewebigen Retinalstrange sah man nirgends pigmentierte Zellen, selbst in der Lamina fusca nicht, sondern es bestand der übrige Teil, intra- und extraokularer Tumor und die Tochterknoten in der Orbita, überall aus rundlichen oder spindelförmigen Leukosarkomzellen und dabei grossen Gruppen von Chondrosarkomzellen.[52]) Wenn in diesem Fall ein infektiöser Prozess von den pigmentierten Zellen ausgegangen wäre, mussten die benachbarten weissen Rundzellen noch viel mehr angesteckt sein, weil sich dieses Sarkom bereits am Ende des dritten Stadiums befand und seit der Entstehung wenigstens 3 Jahre vergangen waren. Ob diese Pigmentzellen von Retinalepithel abstammten, oder ob sie wirkliche Sarkomzellen waren, ist leider nicht nachzuweisen. Aber man kann wohl annehmen, dass die Pigmentzellen, ohne einen infizierenden Prozess, ungeachtet der Zerstörung, die sie durch die Leukosarkomzellen erleiden, ihre Leben nicht nur erhielten, sondern sogar zur üppigen Entwicklung kamen, und dass sie sich morphologisch nicht anders zeigten, als andere pigmentierte Sarkomzellen.

Schieck[53]) sagt ebenfalls, dass die Erklärung von Fuchs ihn in seinen Fällen im Stich lasse, da er das Pigment oft als circumscripte schwarze Inseln weit entfernt von den physiologischen Pigmentzellen antreffe. Das Beispiel, welches von Fuchs angeführt wurde, zum Beweise des Infektionsprozesses, lässt sich auch nicht mit der zentralen

Wachstumstheorie der Sarkome in Übereinstimmung bringen; es muss als peripheres Wachstum betrachet werden.

Ich glaube, dass die weissen Sarkomzellen Töchter der Pigmentzellen sind. Erst mit der Zeit und nach und nach bringen sie das Pigment wieder hervor, ähnlich wie das embryonale Bindegewebe pigmenthaltig wird. Daher kommt es auch, dass man in Präparaten von den als jung aussehenden, fein pigmentierten Zellen bis zu den plump körnigen pigmentierten alle Übergänge sieht. Wenn solche Zellen, welche pigmentierende Fähigkeit bewahren, anfänglich ein weisses Sarkom bilden, wird es später ein melanotisches. Um dies nachzuweisen, müssen wir unser Augenmerk auf die Zellnester richten, die innerhalb eines Melanosarkoms die prägnanten, schnell wachsenden Herde zeigen. Diese Zellnester sind in der Regel in den peripheren Teilen am stärksten, in den zentralen gar nicht pigmentiert. Nach der üblichen Anschauung vom zentralen Wachstum geschieht die Ausbreitung durch Vermehrung der Tumorelemente, daraus folgt, dass die Peripherie des Nestes aus den ältesten Zellen besteht und dem Zentrum nahe die jüngeren sitzen. Ausserdem sind wir öfters nahe bei den Zellnestern der Thatsache begegnet, dass die in schwacher Vergrösserung weiss erscheinenden Stellen in Geschwülsten mit starker Vergrösserung durch sehr feine Körnchen gefärbt sind, wie in normaler Weise embryonale Zellen pigmentiert sind. Nach meiner Meinung findet der Wucherungsvorgang folgendermassen statt. Eine pigmentierte Sarkomzelle dringt durch Metastase oder Infiltration in ein Gewebe hinein. Findet sie da gehörige Ernährung, so fängt sogleich die Zellteilung an, welche allerdings direkt sein muss, denn darf man wegen der sehr schnellen Zellteilung kaum an eine umständliche, indirekte Kernteilung denken. In den ersten Perioden ihrer Nachkommen sind die Pigmentkörner noch sichtbar, welche die Mutter- oder Grossmutterzellen einst besassen. Aber wegen der ausgezeichneten Proliferationsfähigkeit teilen sie sich nach Progressionsreihe

immer weiter in unzählbare Tochterzellen, während sie keine Zeit finden, Pigment zu fabrizieren. Infolge dessen bilden diese jungen Zellen ein pigmentfreies Zellnest. Aber selbst diese bösartigen Zellen können doch nicht von dem biologischen Prinzipe abweichen. Nach einer gewissen Wucherungszeit nimmt wohl ihre Proliferationsfähigkeit zuerst in einigen Zellen, später in grossen Teilen ab oder hört ganz auf. Nun fangen die Zellen erst an, Pigment zu deponieren, anfangs in den Fortsätzen oder in der Peripherie der Zellen, mit feinen Körnern, allmählich dicht mit grossen Körnern. Diese pigmentierten Zellen sind unter bestimmten Verhältnissen jeder Zeit wieder im Stande, blühendes Wachstum zu zeitigen.

Die Genese des Melanosarkomes glaube ich allenthalben mit diesem Hergange erklären zu können. Nicht nur so, dass in einer Gruppe der Zellen einige mehr, in einer anderen weniger oder gar nicht pigmentiert sind, sondern auch mit Wahrscheinlichkeit selbst den Fall XXI von Fuchs[54]) und den von Jacobson mitgeteilten Fall[55]), bei denen sich die primären intraocularen Geschwülste stark pigmentiert und die orbitalen pigmentlos erwiesen. Auch Ribbert[56]) sagt, dass der Umstand ganz besondere Beachtung verdiene, dass die sekundären Tumoren zum kleineren oder grösseren Teil pigmentfrei sein können; ebenso sei es bemerkenwert, dass in manchen Fällen ein grosser Teil der Metastasen, zuweilen sogar die meisten, auch die grösseren Knoten ganz unpigmentiert seien.

Nun fragt es sich überhaupt, wie man Leukosarkome und Melanosarkome unterscheiden soll. Da es viele Übergänge von ganz weissem Sarkom bis zum tiefschwarzen gebe, sagt Fuchs[57]), hätten einige Autoren die schwach oder an einzelnen Stellen gefärbten Sarkome nach Willkür bald zu den leukotischen, bald zu den melanotischen Geschwülsten gezählt. Nach unserer Ansicht dürften auch die Geschwülste, welche bisher als Leukosarkom der Aderhaut bezeichnet wurden, wohl meistenteils Melanosarkome

sein; denn das Kriterium, das benutzt wurde, die beiden Sarkome zu unterscheiden, war nur die Farbe der Sarkomzellen, z. B. Vossius[58]) mit Fuchs rechnet zu den nicht pigmentierten Sarkomen alle weissen Sarkome, bei denen die etwa vorhandenen gefärbten Zellen sich als Reste der physiologisch pigmentierten Zellen der Aderhaut erkennen lassen. Wir unterscheiden die Leuko- und Melanosarkome ausser durch die Pigmentierung auch durch die Zellformen. Das Sarkom, welches von den Chromatophoren abstammt, hat charakteristisch polygonale oder unregelmässig verästelte Zellen. Wenn die Geschwulst sich aber vergrössert oder zwanglos wuchert oder wenn sie äusserst schnelle Zellteilung besitzt, wird die Zellform einfacher, sie nähert sich der spindeligen oder rundlichen, jedoch kann man wohl an verschiedener Stelle die charakteristischen Zellen finden, zumal wenn man nach Ribbert's[59]) Vorschlag untersucht. —

Weiter wäre die Frage aufzuwerfen, wie sich dieses Melanosarkom von dem Endotheliom unterscheidet. Die Endotheliomzellen sind auch häufig polygonale, ovale oder kurz spindelige. Gewiss sind die beiden Geschwülste zuweilen in ihrem Bau und in ihrer Zellform häufig sehr ähnlich. Da die Chromatophoren oft Gefässwandzellen sind, ist es daher denkbar, dass ihr sarkomatöser Zustand ab und zu ein Haemangiosarkom sein kann. Wie wir häufig zwischen Haemangiosarkom und Endotheliom keinen entscheidenden Unterschied finden können, so ist das nicht pigmentierte Melanosarkom dem Endotheliom ähnlich. Wenn einige Zellen schon Pigment hervorzubringen anfangen, ist erst sicher der Unterschied zwischen beiden Sarkomen zu erkennen. Wir müssen auch dem beistimmen, was Ribbert[60]) sagt, dass der Pigmentzellencharakter des Melanosarkomes im früheren Stadium wenig deutlich ist.

In der ganzen Geschwulst kann man wohl hie und da wahrnehmen, dass die einen Zellen schon stark pigmentiert sind, während die anderen noch immer fort sich teilen. Während die pigmentierten Zellen fast immer die

üppige grosse Gestalt haben, sind die pigmentfreien Zellen relativ klein. In Präparaten zeigen sich die Pigmentzellen daher oft nicht anders, als Eindringlinge. Ausserdem kann man nach der Thatsache, dass sich die stark pigmentierten Zellen um die Gefässe placieren, sich wohl vorstellen, die Pigmentzellen hätten sich durch ihre Eigenbewegung da angesammelt. Weil das Pigmentepithel bei einem pathologischen Zustande mobil werden kann, kommt Leber[61]), wie erwähnt, zu der Vermutung, diese Pigmentzellen seien die Abkömmlinge des Pigmentepithels, welche in die Geschwulst hineingedrungen wären. Jedoch fährt Leber selbst fort: „Untersucht man nun das thatsächliche Verhalten, so ist dasselbe allerdings wenig geeignet, die oben ausgesprochene Vermutung zu stützen. Auf den ersten Blick scheint es sogar, als ob diese Möglichkeit sicher auszuschliessen sei, da bei jüngeren Aderhautsarkomen das Pigmentepithel vom Rande aus einfach die Oberfläche der Geschwulst überdeckt, ohne in eine nähere Beziehung zu ihr zu treten. Nach der Kuppe der Geschwulst hin werden seine Zellen aber dünner und pigmentärmer und verlieren sich zuletzt völlig, wobei die Oberfläche zuweilen von einer besonderen, aus pigmentlosen Zellen bestehenden Schicht überzogen ist.“[62]) Wenn wir auch den genannten Zustand des Pigmentepithels gelegentlich beobachten können*), so muss ich doch die Richtigkeit der Auffassung im Allgemeinen bezweifeln. Wir haben oftmals den Fall gesehen, dass uns in der verdickten Glasmembran und Choriocapillaris keine Spur von Pigmentzellen begegnet, dagegen im Sarkomgewebe zumal um die Gefässe. Wenn eine grössere Zahl von Pigmentepithelzellen in die Geschwulst hineindringt, müssten wir in den Serienschnitten sie immer vorfinden. Auch bei dem pigmentfreien Sarkome müsste man viele dieser Eindringlinge in der Choriocapillaris

*) Die Epithelzellen haben häufig sehr starke Lebenskraft, Krückmann wies nach, dass in die Leber eingespritzte, junge Retinalepithelzellen noch nach zwei Wochen typische Gestalt besassen.[63])

treffen, denn da die Retina immer fort entzündlichen Reiz erfährt, müsste die Einwanderung des Epithels immer grösser werden. In der That sehen wir dies jedoch nicht; dies zwingt zu der Meinung, dass die Einwanderung des Epithels und die sarkomatöse Entartung dessen, wie Leber meint, nicht statt findet. Man muss vielmehr die Verschiedenheit zwischen den pigmentierten und pigmentfreien Zellen dem erwähnten Grunde der Differenz ihrer Entwickelung zuschreiben. Dass jedoch die Pigmentzellen bewegungsfähig sind, kann als Thatsache gelten, da es oft von Untersuchern bemerkt wurde. Ich möchte als besonders bewegungsfähige Zellen gerade die sarkomatösen Chromatophoren bezeichnen; ebenso zeigen sie mehr Phagocytose. Die pigmentierten Bindegewebszellen besitzen physiologisch Kontraktilität und Formveränderungsfähigkeit in hohem Maasse.[64]) Wenn wir Präparate von Chorioiditis, Papillitis etc. mikroskopisch untersuchen, so bemerkt man, dass die Lamina fusca sich verdickt hat, die pigmentierten Fortsätze der Pigmentzellen in die Sklera zahllos hineingedrungen sind, und dass sogar die Pigmentzellen vollständig von der Lamina suprachorioidea getrennt sind, bald in der inneren, bald in der mittleren, bald in der äusseren Schicht der Sklera hie und da verweilend. Diesen pigmentierten Zellen werden jedenfalls durch die dichten Schichten der Sklera mannigfach Widerstände entgegengesetzt, insofern sie bei ihrer Wanderung dünnleibige Gestalt annehmen müssen und ihre Fortsätze weit ausschicken. Deshalb sehen wir manchmal in den Schnittpräparaten ein Stückchen Fortsatz oder bloss den dünnen Zellleib, die zwischen dem dichten Sklerabindegewebe stecken geblieben sind, während sie aber in der Wand des Gefässes, das die Sklera durchbohrt, mehr oder weniger ihre eigene Form zeigen. Auch Brière[65]) hat in seiner Arbeit über Sarkome angegeben, dass man an dem sonst äusserlich normal aussehenden Auge die dunkel pigmentierten Austrittstellen der Venen aus der Sklera wahrnehmen kann. Ebenso ist bekannt,

dass die Pigmentzellen sich stets nach Chorioidealentzündungen in der Choriocapillaris oder sogar über die Grenzen der Chorioidea hinaus in der Retina finden.[66]) Ewetzky[67]) hat auch den Prozess der Dissemination von Chorioidealsarkomen der selbständigen Wanderung der Sarkomzellen zugeschrieben und sagt: die Zellen treten aus der Geschwulst heraus und zerstreuen sich im Glaskörper und den Geweben des Auges in Folge ihrer Fähigkeit zur selbständigen Wanderung; er fügt noch hinzu, dass in seinen Fällen nicht alle Zellen Migrationsfähigkeit besassen, sondern nur ein bestimmter Typus derselben, diese Geschwulstelemente zeichneten sich durch ihre Grösse, starke Pigmentierung, verhältnismässig kleinen Kern und grosse Lebensenergie auch ausserhalb des Bereiches des Tumors aus. Neuerdings ist auch aus der Hirschberg'schen Klinik über einen Fall von Ciliar-Sarkom berichtet, bei dem vereinzelte Pigmentzellen in die vordere Kammer, auf die Iris und Membr. Descemetii, gewandert waren. (Centralbl. für Augenheilk. 1902). Es dürfte weiter von Belang sein, auch über andere Körperteile Vergleiche herauszuziehen. Beispielsweise hat betreffs der Haut Aeby[68]) zuerst die Ansicht aufgestellt, dass im Epithel selbst kein Pigment gebildet, sondern erst durch Wanderzellen von archiblastischen Ursprungs ihm zugetragen werde. Karg[69]) machte bei Transplantation weisser Haut auf ein Unterschenkelgeschwür eines Negers die Beobachtung, dass die anheilende, weisse Haut nach zwei Wochen vollständig schwarz geworden war, und sagt, dass bei der Bildung von epidermoidalen Hauptpigmenten pigmentierte Bindegewebszellen zwischen die Epithelzellen eindringen und ihr Pigment an die Epithelzellen abgeben. Da nach alledem eine Einwanderung der pigmentierten Bindegewebszellen, der Chromatophoren, feststeht, dürfte es nicht unberechtigt sein, zu sagen, dass die Chromatophoren der Chorioidea auch bewegungsfähig werden können. Welcher Umstand macht die Chromatophoren der Chlorioidea beweglich?

Ein Reiz, z. B. ein entzündlicher, trennt die Verbindung ihrer Fortsätze, mittels deren sie im normalen Zustande doch mit einander die fixe, ruhende Lage behalten, und die gesteigerte Bildungsthätigkeit veranlasst alsdann die freiwillige Selbstbewegung. Wenn man dieser Anschauung beitritt, so lässt sich auch der Vorgang in Melanosarkomen erklären. Falls das Chorioidealgewebe, das ein Keimabsprengungsstück oder ein Material in sich birgt, welches die Potenz zu späteren Geschwulstbildung besitzt, eine entsprechende Irritation erleidet, so ist der Anstoss zur Geschwulstbildung gegeben. Es müssen alsdann die Pigmentzellen ebenfalls die den Chromatophoren eigene Beschaffenheit, Formveränderungs- und Selbstbewegungsfähigkeit u. a. zu Tage treten lassen, denn die abgetrennten Elemente sind nach dem herrschenden Prinzip immer Abkömmlinge gleicher Art und haben ihre Eigentümlichkeiten geerbt.

Beachtenswert ist ferner die Übertragbarkeit der Melanosarkomzellen. Die Impfversuche von Jürgens[70]), wonach innerhalb 2—3 Wochen Melanosarkome auf dem Bauchfell zur Entwickelung kamen und Metastasen sich bildeten, stimmen mit den Ergebnissen der Injektionsversuche von Lanz[71]) u. a. überein. Bereits seit vielen Jahren hatte man sich bemüht, das Verhalten der malignen Geschwülste bei Transplantation auf einen anderen Organismus experimentell zu studieren; jedoch waren die zahlreichen Versuche einer Übertragung von menschlichen Carcinomen und einfachen Sarkomen auf Tiere fehlgeschlagen. Nur die Übertragung der Melanosarkomzellen war erfolgreich, sodass man daher die Aetiologie der Melanosarkome auf ein parasitäres Gebilde zurückführen will. Aber wir müssen wohl weiter auf den glaubwürdigen Nachweis einer spezifischen, parasitären Ursache der Geschwulstbildung warten. Solange die Cohnheim'sche Theorie unsere Onkologie beherrscht, kann man die Übertragbarkeit der Melanomzellen der starken Lebensfähigkeit und Beweglichkeit derselben

zuschreiben. Hierdurch ist auch ihre grosse Malignität bedingt, die die aller anderen Sarkomarten weit übertrifft. Wir kennen kein Organ, welches von ihren sekundären Geschwulstbildungen verschont bliebe; gewöhnlich kommen hartnäckige Recidive und zahlreiche Metastasen vor.

4. Warum wählen die Pigmentzellen gern um die Gefässe ihren Platz?

Die Chromatophoren haben ursprünglich eine gewisse Beziehung zu den Gefässen, so dass sie sich in gefässarmen Stellen niemals finden. Betrachten wir im Melanosarkome genau die Beziehung zwischen Pigmentzellen und Gefässen, dann findet man insgemein, dass die Gefässwände wesentlich von grossen, plump pigmentierten Zellen, die als die alten anzusehen wären, durchsetzt sind und die jungen Zellen ausserhalb derselben ihren Platz nehmen. In relativ gesunden Gefässwänden sieht man auch oft in die Adventitia hineingedrungene Pigmentzellen oder neu entwickelte pigmentfreie Zellengruppen. Die erst genannten, pigmentierten, grossen Sarkomzellen haben bald mehrere Kerne, bald blos einen grossen trotz des protoplasmareichen Zellleibes, bald keinen Kern, statt dessen aber häufig Vacuolen. Falls viele Kerne vorhanden, stehen sie immer von einander in ziemlich weiter Distanz, ohne dass sich die Kerne an einer Seite ansammeln, wie man es in Fremdkörperriesenzellen sieht. Dessen ungeachtet trifft man auch oft die grosse Scholle als einen Protoplasmaklumpen, welcher mit Pigmentkörnern durchsetzt ist, mit einem oder ohne einen Kern. Ausserdem sieht man häufig die mit kaum sichtbaren Contouren geteilten, miteinander communicierenden Pigmentzellen, welche so eine neue Scholle bilden, oder Pigmentzellen, die einen langen Protoplasmafortsatz zu der nebenstehenden Scholle schicken, um sich mit ihr zu vereinigen. Bei Betrachtung dieser mikroskopischen Bilder drängte sich mir die Annahme auf, dass die grossen Schollen zum Teil durch die Verschmelzung von Pigmentzellen entstehen, und dass die Kerne in dergleichen Zellen

keine Vermehrung zeigen, sondern bloss Vergrösserung, und zuletzt verschwinden.

Bezüglich der Pigmentzellen, welche sich um die Gefässe plazieren, meint Leber[72]) dass die Wanderung dieser Zellen durch eine von den Gefässen ausgehende chemotaktische Anziehung beherrscht werde, und dass diese Einwanderung der Pigmentzellen in die Gefässe der Grund sei, dass es so früh zum Auftreten von Metastasen kommt. Es lässt sich aber nicht erweisen, dass die schon pigmentierten Zellen durch die chemotaktische Anziehung zu den Gefässen herangezogen werden; ebenso gut ist auch an die Möglichkeit zu denken, dass die sarkomatösen Chromatophoren in den Gefässwänden früher Pigment bilden. Die bewegungsfähigen Chromatophoren können da von vornherein die Neigung haben, sich um die Gefässe niederzusetzen oder auch von Ernährungskanälen chemotaktisch angezogen werden.

Da von vielen Autoren berichtet wird, dass die pigmentierten Zellen häufig eisenhaltig seien, drängt sich uns die Frage auf:

5. Welchen Wert hat die Eisenreaktion für die Erklärung der Entstehung des Pigments?

Auf die Eisenreaktion ist einst von den Anhängern des haematogenen Ursprungs besonders Gewicht gelegt worden. Aber man kann nicht bei allen Fällen des Melanosarkomes diese Reaktion nachweisen. Es konnte sogar Lubarsch[73]) bei Untersuchung einer grösseren Menge melanotischer Tumoren in der Mehrzahl der Fälle keine mikrochemische Eisenreaktion erhalten und er hat bestätigt, dass auch da, wo ein Gehalt an nachweisbarem Eisen vorlag, die Pigmentzellen grösstenteils keine Eisenreaktion gaben. Er sagt, in den meisten Fällen sei die Beschreibung über das eisenhaltige Pigment in den Sarkomzellen eine so summarische, dass dennoch Zweifel daran, ob es wirklich in den Sarkomzellen lag, nur zu berechtigt seien; aber wenn wirklich das eisenhaltige Pigment wohl in dem

eigentlichen Geschwulstparenchym gefunden sei, so könne es dorthin gelangt sein, entweder aus Wanderzellen importiert oder von den beweglichen jungen Geschwulstzellen selbst aus roten Blutkörperchen fabriziert. Aber es würde sich dann um etwas handeln, was nicht zum Wesen der Neubildung gehöre, sondern ein rein zufälliges, seltenes accidentelles Ereignis sei.

Ich selbst habe 8 Melanosarkome daraufhin untersucht; aber kein Fall hat mir eine prägnante Eisenreaktion der Sarkomzellen gezeigt, sondern die Zellen, welche sich blau färbten, waren stets Retinalepithelzellen, die man aus ihrer Lage erkennen kann, z. B. bei dem Retinalstrange oder in dem Subretinalraum an der Oberfläche des Sarkomes. Andererseits haben viele Ophthalmologen wirklich eine Eisenreaktion der Sarkomzellen festgestellt. Nach der Hippel'schen Arbeit[74]) erscheint es erwiesen, dass die Pigmentepithelzellen der Retina durch irgend einen Reiz sich vergrössern, aktiv bewegen, und die Rolle der Phagocytose spielen können. Andererseits könnten auch etliche Epithelzellen in das Sarkomgebiet eindringen, obwohl nach Krückmann[75]) dazu verschiedene Vorbedingungen erforderlich sind. Die Melanosarkomzellen und die in das Gebiet des Sarkomes eingedrungenen Epithelzellen sind daher zusammen Phagocyten und sie mögen vielleicht von aufgenommenen roten Blutkörperchen oder den Derivaten derselben Haemosiderin bilden und dessen Reaktion geben; denn das Haemosiderin bildet sich nach Neumann[76]), wenn extravasiertes Blut einer starken Einwirkung von Zellen ausgesetzt ist. Falls man wirklich die eisenhaltigen Sarkomzellen trifft, handelt es sich um vorhandenes Haemosiderin. Wenn auch die Anwesenheit von Haemosiderin festgestellt ist, hat dies dafür keine Beweiskraft, dass der Farbstoff des Melanomes von haematogenem Ursprung ist, denn Haemosiderin kann an verschiedenen Körperteilen im Gebiete der Extravasate oder in deren Umgebung entstehen.

Da die Haemosiderinreaktionen in der That in den Melanosarkomen häufig negatives Resultat geben, so sind von der Seite haematogener Ursprungstheorie verschiedene Vermutungen aufgestellt worden. Die Meinung, dass das Eisen der Sarkomzellen später wieder aus den Zellen verschwinde, wurde bereits von Leber[77]) bekämpft, der auf die Beobachtung Hippel's sich stützt, da dieser im menschlichen Augen nach Jahren noch einen starken Eisengehalt des Pigmentepithels nachgewiesen hat. Die weitere Ansicht, das das Eisen später so fest gebunden wurde, dass es, obwohl vorhanden, nicht mehr nachweisbar sei, wurde ebenfalls von Leber[78]) dadurch widerlegt, dass die Eisenreaktion auch dann nicht eintrat, wenn das Pigmentmolekül durch Chlor zerstört worden, wobei doch somit das Eisen frei werden müsste.

Die Auffassung, welche zuerst von Langhans[79]) begründet worden ist, dass im Tumor extravasierte rote Blutkörperchen direkt in die Sarkomzellen aufgenommen und in Pigmentkörner umgewandelt werden, oder der Gedanke von Gussenbauer[80]), dass zuerst Stagnation des Blutes in den Gefässen, dann Auflösung des Haemoglobin vorkomme und in dem Plasma gelöster Blutfarbstoff in die Sarkomzellen aufgenommen werde, sowie die Ansicht von Weinbaum[81]), dass die eigentümlichen scholligen Pigmentformen die Abkömmlinge des Blutes seien, muss man also von der Hand weisen.

6. Woher stammt das Pigment?

M. B. Schmidt[82]) stellte die Ansicht auf, dass das Melanin der Geschwülste nicht in den Zellen entstehe, sondern an anderen Orten aus Haematin gebildet werde, in die Saftbahn des Gewebes eindringe und nach der Einbusse des Eisens teils im Gewebe frei liegen bleibe, teils von Sarkomzellen aufgenommen werde. Diese Ansicht werde von den Thatsachen gestützt, dass die schwarzen Pigmentkörner, ausser in den Sarkomzellen, zuweilen reichlich in den Gefässlumina oder in den Bindegewebssepten sich

finden, dass manchmal gleichzeitig Pigmentflecke ohne Tumorenentwickelung in anderen weit entfernten gesunden Organen z. B. in Herz oder Nieren beobachtet werden, schliesslich dass die Melanosarkome fast immer negative Eisenreaktion geben.

Ich möchte vorerst die Frage aufwerfen, wo und wie die von abgestorbenen Pigmentzellen hinterlassenen schwarzen Pigmentkörner die Geschwulst verlassen. Bekanntlich ist Melanin eine feste Verbindung; Krückmann[83] sagt allerdings über das Pigment der Netzhaut, dass die Pigmentkörner ausserordentlich widerstandsfähig seien und auch nach dem völligen Verschwinden des Protoplasma und des Kernes als leicht auffindbare Überbleibsel die frühere Zugehörigkeit zu den abgestorbenen Zellen erkennen lassen. Wenn auch die Zellen selbst vollständig verschwinden, glaube ich auch betreffs der Pigmentzellen des Sarkomes danach annehmen zu müssen, dass die Pigmentkörner als ihr Erinnerungszeichen lang in der Geschwulst hinterbleiben müssen, bis sie schliesslich nach ausserhalb fortgeschafft wurden. Es handelt sich demnach nicht, wie Schmidt will, um ein primäres Auftreten von Melanin, aus dem die Zellen ihren Farbstoff ziehen, sondern um die Pigmentreste der Zellen. Ausserdem wurden die Melanurie und Ablagerung von Pigment in verschiedenen Organen schon von Virchow[84] als ein sekundäres Phaenomen erklärt, indem das durch Zerfall der pigmentreichen Geschwulst frei gewordene Melanin in den Blutstrom hineingelangt.

Da Retinaepithelzellen unter einer gewissen Bedingung mobil und proliferirend werden und in ihrem Vergrösserungszustande eine von sarkomatösen Chromatophoren nicht unterscheidbare Gestalt zeigen, und da man manchmal eisen- und blutkörperchenhaltige Zellen inner- oder ausserhalb der Geschwulst trifft, ist von Leber[85] die Meinung ausgesprochen worden, dass das neugebildete Pigment der in den Tumor einwandernden Zellen haema-

togenen Ursprungs sei, und da weiter eisenhaltige Zellen nach Form und Beschaffenheit des Pigments sich als ganz gleichartig erweisen, könne man für ihr Pigment nicht zweierlei Ursprung annehmen. Da zwischen diesen nachweislich von aussen her eingedrungenen Zellen und den anders geformten, sesshaften Pigmentzellen Übergänge vorkommen, so wäre es sehr zweifelhaft, ob für diese die Annahme einer autochthonen Pigmentierung noch aufrecht zu erhalten.

Aber man darf noch nicht ein Sarkom diagnostizieren, wenn man nur die Vergrösserung und die Vermehrung der Bindegewebszellen sieht, oder wenn man eine morphologische Ähnlichkeit zwischen den Epithelzellen und Sarkomzellen wahrnimmt. Es fehlt eben noch der Beweis, dass die in den Tumor einwandernden Epithelzellen die sarkomatösen Eigenschaften haben. Dass aber die Eisenreaktion keine Bedeutung hat, um den Ursprung des Pigments der Sarkome festzustellen, ist bereit oben erwähnt. Mir erscheint die Annahme eines haematogenen Ursprungs des Pigments überhaupt unhaltbar.

Aber noch in einer der neuesten Arbeiten finden wir die Ansicht von zweierlei Ursprung des Pigments, so schreibt Frau Kerschbaumer[86]) in ihrer Monographie der Augensarkome folgendes: „Meine Untersuchungen am Auge haben ergeben, dass es zwei von einander vollkommen verschiedene Formen pigmentierter Sarkome giebt, die nach ihrer Entstehung und ihrem biologischen Verhalten streng auseinander zu halten sind. Es sind dies das eigentliche Melanosarkom und das Sarkom mit sekundärer, haematogener Pigmentierung."

Wir haben in der That bei Carcinomen oder Sarkomen sekundäre, haemotogene Pigmentierung, wenn eine Blutung erfolgt, jedoch nur accidentell, die sich dann aber in den Recidiven oder den Metastasen nicht wiederholt. Indessen kommt die von Frau Kerschbaumer genannte sekundäre haematogene Pigmentierung der Sarkome in

den Recidiven nahezu ausnahmslos wiederholt vor.[87]) Diese Pigmentierung muss also ebenfalls für die Sarkomzellen wesentlich sein und hierauf gründet sich ihre Meinung, dass wir in pigmentierten Sarkomen zwei Arten Pigmentzellen haben: die autochthonen und die haematogenen, welche in einer Geschwulst untereinander vermengt sind.

Diese Trennung erscheint mir aber unhaltbar, wenn es auch zunächst nach den mikroskopischen Befunden so den Anschein haben kann: wir finden vielmehr mit Leber[88]) immer alle Übergänge zwischen den beiden Extremen.

Die Theorie des haematogenen Ursprungs ist ferner nicht im Stande, eine Reihe von Befunden zu erklären, welche man mikroskopisch wahrnehmen kann. Da beispielsweise sarkomatöse Pigmentzellen in einem Entwickelungsstadium entzündlich gewucherten Chromatophoren morphologisch ganz gleich sind, ist doch kaum anzunehmen, dass diese autochthone, jene haematogene Pigmentierung haben sollen. Wenn man aber die entzündliche Pigmentierung ebenfalls als haematogene auffassen wollte, so würde dem widersprechen, dass die Vergrösserung der Zellen zu ihrer Pigmentierung gewissermassen in Beziehung steht. Auch Fuchs[89]) sagt, dass die Pigmentierung weniger mit dem Alter als mit der Form und Grösse der Zellen zusammenhänge und dass man eine diffuse oder sehr feinkörnige Pigmentierung bei Sarkomteilen antreffe, welche aus sehr kleinen Spindelzellen bestehen, während in den grossrundzelligen Sarkomteilen mehr Farbstoff und in grösseren Körnchen sich finde. Falls das Wachstum und die Pigmentierung von einander unabhängig geschehen wäre, d. h. das Wachstum der Zellen durch allgemeinen Ernährungssaft und die Pigmentierung durch die Einführung des Farbstoffes, müsste es jedenfalls vorkommen, dass trotz des raschen Heranwachsens der Zellen ihre Pigmentierung zurückbleibe, oder dass andererseits verkümmerte Zellen

ganz schwarz pigmentiert würden, da die Verteilung des Ernährungs- und des Farbstoffmaterials, das nur den Pigmentzellen zu Gebote steht, in einer grossen Geschwulst sehr unregelmässig sein muss. Wenn Leber[90]) bei seinen Tierversuchen das Fehlen der Pigmentierung in den grossen Zellen dadurch erklärt, dass das Material zur Pigmentbildung fehlt, so ist dies doch nicht überzeugend, da die Zellen das Farbmaterial, weil es haematogener Farbstoff sein sollte, leicht aus den Blutgefässen hätten beziehen können.

Nach der metabolischen Theorie lässt sich auch der Fall erklären, dass die Zellen trotz der wesentlichen Vergrösserung spärlichen Farbstoff haben: es fehlt hier eben ein unentbehrlicher Bestandteil im Zellprotoplasma oder er ist entartet. In der Regel deponieren aber die Pigmentzellen gemäss ihrer Vergrösserung mehr und mehr Pigment. Endlich füllt das Pigment übermässig den ganzen Zelleib aus, so dass man nichts mehr von dem Protoplasma oder dem Kern wahrnehmen kann; es verschmelzen sogar diese plump pigmentierten Zellen mit den benachbarten und zeigen eine grosse unregelmässige Gestalt. Diese Zellen sehen wir fast immer an den Gefässwänden, sie sind am grössten und am pigmentreichsten, da die Ernährungsstoffe ihnen am reichlichsten zuströmen und sie früher ihren Entwickelungsverlauf durchmachen, so dass hier als Schlussfolge die Pigmentkörnerklumpen auftreten. Eigentlich müssten alle Pigmentzellen dieselbe Entwickelung durchmachen; da jedoch die Anhäufung der Pigmentzellen an und in den Gefässwänden den Blutstrom früh verhindert oder aufhält, so werden die Zellen, welche von Gefässen weit abstehen, zu Grunde gehen, ehe sie reif werden. Ihre Contouren verschwinden und es tritt eine diffuse Pigmentierung auf, während längs- oder quergeschnittene Schläuche mit dickerer kohlschwarzer Wand als die Ruine der Gefässe hinterbleiben.

Die Thatsache, dass die stark pigmentierten Teile der Geschwulst häufig nekrotisch sind, sowie der Umstand, dass die Sarkomzellen anfänglich weiss waren und nach und nach pigmentiert, lassen uns annehmen, dass das Zellprotoplasma allmählich die Pigmentmolecüle ablagert, bis endlich die Zellen übermässig mit den Pigmentkörnchen ausgefüllt sind, während im physiologischen Zustande die Ablagerung des Pigments durch die sogenannte „Gewebsspannung" in gewissen Schranken gehalten wird. Was die chemische Konstitution des Farbstoffes, Melanin, anbelangt, haben wir leider hierüber wenig Kenntnisse, trotzdem eingehende chemische Untersuchungen von vielen Autoren ausgeführt sind. Aber in der neueren Zeit haben wir uns interessanter Berichte über den Farbstoff der Melanosarkome zu erfreuen gehabt. Ob das Eisen überhaupt ein integrierender Teil des Farbstoffes Melanin sei, wäre zuerst festzustellen; denn hieraus könnten wir folgern, ob das Pigment von dem Haematin abstammt oder nicht. Aber die chemische Untersuchung des melanotischen Pigmentes aus metastatischen Melanosarkomen der Milz und Leber vom Menschen führte Berdez und Nencki[91]) zu dem Resultate, dass kein Eisen vorhanden war. Andererseits fand Nencki[92]) die abgeschiedenen Pigmentkörnchen eines Hirntumors zweifellos eisenhaltig. Wir können daher die Annahme nicht von der Hand weisen, dass das Pigment in melanotischen Tumoren je nach ihrem Lageort eine wechselnde chemische Zusammensetzung hat, obgleich man mikroskopisch keinen Unterschied beobachtet. Ebenso ist sicher, dass das Eisen kein unentbehrlicher Teil ist, um Melanin zu bilden. Aber die Thatsache, dass je nach dem Standort des Tumors ein verschiedener Eisengehalt vorhanden ist, drängt uns dazu, die Melanosarkome chemisch in eisenhaltige und in eisenfreie zu unterscheiden. Wenn wir fragen, wodurch solche zweierlei Melanosarkome gebildet werden, so wäre es am einfachsten, an eine spezifische Thätigkeit der Sarkomzellen zu denken, indem die Zellen der Geschwulstanlage schon

eine ihrem Lageort entsprechende Besonderheit besitzen, wie z. B. die Sarkomzellen des Knochensystems gern Knorpelbildung oder Kalkablagerung zeigen. Das Eisen der eisenhaltigen Sarkomzellen ist hier nach Schmiedeberg[93]) noch fester organisch gebunden, als in dem Ferratin, welches in den Leberzellen zur Neubildung des Blutes verwandt werde. Deshalb ist die Verbindung des Eisens nicht so einfach, wie wir sie bei der Umbildung des Haematins beobachten. Auch dies spricht dafür, dass die Sarkomzellen kraft ihrer metabolischen Thätigkeit Pigment hervorbringen.

Leber[94]) nimmt allerdings an, dass die melanotischen Sarkomzellen überhaupt kein Eisen enthalten, sondern den erst nach Abspaltung des Eisens übrig bleibenden Teil roter Blutkörperchen in sich aufnehmen und den Haemoglobinrest in Melanin umwandeln, das frei gewordene Eisen soll teils durch Diffusion das Auge verlassen, teils in der Gegend der Blutung fixiert werden. Es scheint mir, dass hier Leber und Schmidt in ihren Anschauungen ungefähr übereinstimmen, abgesehen von dem Abspaltungsmodus des Eisens, nämlich dass sich Hb — Fe in Melanin umwandele. Wenn wir die chemische Formel von Melanin und Haematin vergleichen, ist dies der kürzeste Weg, die Herkunft von Melanin klar zu stellen. Das aus einem Melanosarkom dargestellte Melanin hat nach Berdez und Nencki[95]) folgende Zusammensetzung: $C_{42}H_{36}N_7S_3O_9$, nach Schmiedeberg[96]): $C_{68}H_{64}N_{10}SO_{26} + {}^1/_2H_2O$, während das Haematin eine Zusammensetzung $C_{32}H_{32}N_4FeO_4$ (Nencki und Sieber[97]) hat. Der Schwefelgehalt des Melanins giebt den sicheren Beweis, dass es von Eiweis abstammt, also vom Haematin unabhängig ist.

Den Einwand, dass, weil das Pigment der Melanosarkome bezüglich ihrer Standorte wesentlich verschieden ist, das Melanosarkom der Chorioidea schwefelfrei sei, können wir nicht für stichhaltig ansehen, solange wir die sichere chemische Analyse des melanotischen Chorioideal-

sarkoms und des menschlichen Chorioidealpigments nicht kennen gelernt haben, obwohl Sieber[98]) Chorioidealpigment, allerdings tierisches, eisen- und schwefelfrei befunden hat.

O. Schmiedeberg[99]) ist es gelungen, aus dem Eiweiss künstlich einen melaninartigen Stoff herzustellen und als das Ergebnis der vielfachen Untersuchungen über die melanotischen Pigmente erklärt er mit Recht, sei vor allem hervorzuheben, dass unter den aufgeführten pathologischen und normalen Melaninen nicht zwei die gleiche Zusammensetzung haben. Es könne mit Sicherheit geschlossen werden, dass die durchgängige Verschiedenheit dieser Substanz keine zufällige sei, sondern von der Art ihrer Entstehung aus den Eiweissstoffen direkt bedingt werde, die dabei thätigen Vorgänge lassen sich allerdings nicht durch glatte Formelgleichungen veranschaulichen, weil wir es hier offenbar mit einer langen Stufenfolge von Umwandlungsprodukten der Eiweissstoffe zu thun haben, deren Bildung ungezwungen mit der des Humus verglichen werden könne.

Die Entstehung des Sarkomfarbstoffes hat O. Schmiedeberg folgendermassen aufgefasst. Das Material, aus dem die Sarkomzellen Pigment hervorbringen, könne nicht aus den genuinen Eiweissstoffen, sondern nur aus Spaltungsprodukten derselben bestehen; denn da Melanine im Vergleich zum C. schwefelreich seien, so würden sie wahrscheinlich durch fermentative Einwirkung, ähnlich wie bei der Antipeptonbildung kohlenstoffhaltige Gruppen, abgespalten werden. Die Muttersubstanzen der Melanine seien als solche Reste der Eiweissmoleküle anzusehen, die einer weiteren Spaltung nicht unterliegen könnten.

Durch diese Vorstellungen Schmiedeberg's werden viele Punkte, welche bis dahin dunkel geblieben, in helles Licht gerückt. Auch der von Lubarsch[100]) gefundenen Thatsache, dass sich in melanotischen Geschwülsten niemals Glykogen findet, müssen wir neben der Auffassung Schmiedeberg's Beachtung schenken. Das Glykogen ist stets in bösartigen Tumoren vorhanden, sogar in um so grösserer

Menge, je grösser die Energie ihres Wachstums ist. Man glaubt daher im Allgemeinen, dass das Glykogen für den Aufbau und das Wachstum der Zellen von Bedeutung ist. Die Abwesenheit dieses Stoffes lässt uns vermuten, dass gerade bei der Bildung der melanotischen Pigmentes ein spezifischer Stoffwechsel statt hat. Wir dürfen jedoch nicht die zur Verteidigung der haematogenen Ursprungstheorie von Best aufgestellte Ansicht[101]) übergehen: Weil das Glykogen aus Bestandteilen der roten Blutkörperchen analytisch hergeleitet werden könnte, werde das Glykogen nicht gebildet, falls das Pigment gebildet würde; d. h. die Entstehung des Pigments würde ungefähr in eine Linie mit der des Glykogens gebracht. Es scheint mir aber, dass, da Pigment nach der haematogenen Theorie von dem Haematin der roten Blutkörperchen stammt, doch der Eiweissteil derselben frei bleiben müsste, um das Glykogen zu bilden.

7. Kann das Retinalepithel sarkomatös entarten?

Wir haben noch übrig, ein kompliziertes Problem zu erörtern, nämlich ob das Pigmentepithel sich zu Sarkomzellen verändern könnte.

In einer von der primären Aderhautgeschwulst entfernten Netzhautpartie findet sich Sarkomzellenproliferation oder an der Oberfläche eines Aderhautsarkomes bilden grosse rundliche Pigmentzellen eine Gruppe, welche aussieht, als ob das Retinalepithel sarkomatös gewuchert sei. Die Epithelzellen haben mit den Chromatophoren der Aderhaut von vorneherein nahe Beziehung, obgleich sie durch ein Netzwerk elastischer Fasern, — die Glaslamelle und Capillarschicht — getrennt werden; ausserdem haben die beiden den ähnlichen Charakter, das Pigment bei sich zu behalten, durch irgend einen Reiz sich zu vergrössern und aktiv zu wandern u. s. w. Wenn die primäre sarkomatöse Wachtumssteigerung in der Aderhaut beginnt, so ist es denkbar, dass die Retinalepithelzellen bei einer bestimmten Reizhöhe des primären Sarkoms sich verändern

und dann ein sekundäres Sarkom bilden; das folgende Schicksal würde dem der Chromatophoren durchaus gleich sein, sodass man auch denselben Bau und die gleiche Beschaffenheit findet. Einige Autoren nehmen in der That die sarkomatöse Degeneration des Pigmentepithels an. Ewetzky[102]) spricht sich aber dahin aus, dass der Gedanke von der Hand zu weisen sei, dass die Pigmentzellen im Glaskörper Derivate des retinalen Pigmentepithels seien; er meint, die Zellen treten aus der Geschwulst des Auges heraus und zerstreuen sich im Glaskörper und den Geweben des Auges in Folge ihrer Fähigkeit zur selbständigen Wanderung.

Ich selbst will auf die vorliegende Frage näher eingehen an der Hand nachfolgenden Falles.

Johann Buntrock aus Linsburg, 34 Jahre, aufgenommen am 2. Januar 1899.

Anamnese: Patient bemerkte im Frühjahr 1898 eines Abends, dass ein Feuer vor seinen linken Auge aufstieg, zugleich nahm das Sehvermögen ab und das Auge war rot. Da das Sehvermögen aber nach und nach immer schlechter wurde, consultierte er verschiedene Ärzte. In den letzten Monaten begann das Auge stärker hervorzutreten, das Sehen wurde ganz schlecht. Am 1. Januar 1899 suchte er die Augenheilanstalt der Universität Göttingen auf.

Status praesens: Gesund aussehender Mann; Herz, Leber, Lungen etc. gesund, Urin ganz klar und rein. Das rechte Auge ist ganz normal, ausser der leichten Injektion. Das linke Auge zeigt stark oedematöse Schwellung und Rötung des unteren und obern Lides. Der Augapfel ist sehr stark hervorgetreten (ca. 10 mm) und steht etwas nach oben und innen gewandt. Die Beweglichkeit des Augapfels beschränkt sich auf einige geringfügige Excursionen nach allen Seiten. Die Conjunktiva bulbi blasenartig abgehoben. Die Cornea ist von Chemosis umwallt, hat ein mattes, diffus getrübtes Aussehen und ist unem-

pfindlich. Die Iris ist ebenfalls leicht getrübt; die Pupille ist ohne Reaktion, sehr erweitert. Die Linse und der Glaskörper erscheinen ungetrübt; vom Augenhintergrunde erhält man rotes Licht zurück, aber es ist vermischt mit einem eigentümlich gelblichen Reflex. Von dem Hintergrunde sieht man die Papille als eine etwas weissliche Partie, jedoch sehr ungenau; die Gefässe sind nur als etwas dunklere Stricke sichtbar. Während man beim Blick nach oben den Fundus von normaler Beschaffenheit sieht, erscheint beim Blick nach unten der gräulich weissliche Reflex, auch gelingt es hin und wieder, Kämme und Wülste zu sehen, aber immer nur ungenau. Die Tension des Auges ist bedeutend erhöht. Am 4. Januar 1899 wurde zunächst der Bulbus mit der daran haftenden Geschwulst herausgenommen. Die Orbitalhöhle wurde ausgekratzt und cauterisiert. Geheilt entlassen am 4. Februar.

Anatomischer Befund:

Der durchschnittene Bulbus misst sagittale Axe 24 mm; aequatoriale Axe 23 mm. Der hintere Abschnitt des Uvealtraktus ist von der äquatorialen Gegend bis zur Papille, in der äusseren unteren Seite in der Ausdehnung von mehr als 13 mm, von einer Geschwulst eingenommen, welche in dem Glaskörperraum 5 mm hoch hinein prominiert. Dieser höchste Punkt ist nahe bei der Papille; in der äquatorialen Gegend findet sich eine zweite kleinere Prominenz (1 mm hoch); beide sind durch Geschwulstmassen verbunden. Die Sklera ist von der Geschwulst in der Gegend des hinteren Poles durchbrochen. Sie umwuchert hier als eine schwarzbraune, auf der Sklera angewachsene, gelappte Geschwulst den M. rectus lateralis, M. rect. inferior und N. opticus mit dessen Scheide und ist von den äusseren und hinteren Skleralagen nach hinten in die Orbita gewachsen. Sie bildet mit dem Augapfel eine trichterförmige Masse und ist von vorne nach hinten 35 mm lang und direkt hinter dem Bulbus 23 mm breit.

Intraoculärer Teil. Auf der Schnittfläche der Geschwulst fällt auf, dass die Kuppe des in den Glaskörperraum am weitesten hineinragenden Geschwulstteils wesentlich schwarz gefärbt ist, während der sich daran schliessende Teil ganz weiss aussieht (Fig. I Ps. und S.) Die Retina bedeckt die Kuppe und klebt an dieser. Hier verdickt sie sich und wandelt sich in eine faserige schlaffe Masse um. Einige Pigmentzellen dringen in sie hinein. In der Umgebung der Geschwulst ist die Retina abgehoben, der dadurch entstandene Raum ist mit einem geronnenen Exsudat gefüllt; darin finden sich einige Pigmentzellen. Das Sarkom besteht aus drei verschiedenen Teilen, die sich wieder verschieden äussern.

1. Den Bau des Spindelzellensarkoms zeigt der Teil, welcher flach an der inneren Fläche der Sklera entlang sitzt (Fig. I F. F.). Das Sarkom ist hier reich an Zwischensubstanz. Die Zellen des Parenchyms haben auch durchgängig lange Ausläufer, zwischen denen aber bilden die polygonalen Zellen stellenweise kleine Nester. Insbesondere besteht die zweite kleinere Prominenz in der äquatorialen Gegend, sowie der innere Teil der Geschwulst aus diesen polygonalen jungen Zellen. Sie haben fast alle kein Pigment, nur einige zeigen vereinzelte Pigmentkörner. Das Pigment findet sich in den grossen spindelförmigen Parenchymzellen, meistens so dicht, dass man keine Kerne erblicken kann. Die Intercellularsubstanz hat auch oft Pigment.

2. Der medullar aussehende Teil ist nichts anderes, als ein grosses Nest polygonaler Zellen (Fig. I S.). Diese haben relativ grosse Kerne und spärliches Protoplasma. Die Kerne zeigen verschiedene Teilungsfiguren. Die Zellform ist ausserordentlich wechselnd, so dass man die Länge, die Zahl und Form der Fortsätze nicht genau beschreiben kann. Die Fortsätze sind aber der Hauptsache nach kurz und breit. Diese Zellen liegen aneinander dicht gedrängt. Intercellularsubstanz und Gefässe finden sich nur

sparsam. Man sieht selten hie und da zwischen diesen dichten Zellmassen zerstreute, mit langen Ausläufern und kleinen Kernen versehene Pigmentzellen, die man als wandernde ansehen muss. Die Peripherie dieses Teils geht plötzlich zu der pigmenthaltigen Schicht über, mit dem Aussehen, als ob die pigmentierten Zellen von diesen jüngeren pigmentfreien Zellen nach der Peripherie hinausgetrieben sind.

3. Die Kuppe der höchsten Prominenz (Fig. I. Ps) bildet ein Angiosarkom, das vollständig aus einem Gewirr von Gefässen zusammengesetzt wird, deren Wände fast ganz aus stark pigmentierten Zellen bestehen. Das Angiosarkom ist von einer Kapsel derben Bindegewebes, das von stark pigmentierten Zellen durchsetzt ist, vollständig umschlossen und damit von den benachbarten Geweben scharf abgegrenzt. Diese Pigmentzellen füllen sich dicht mit grossen Pigmentkörnern aus und zwar vor allem diejenigen, welche den Zellmantel der Gefässe bilden. Die Substanz zwischen den Zellcylindern ist schon zum Teil nekrotisch, sodass die Zwischenräume der dickwandigen Zellröhren von diffuser Masse mit zerstreuten Pigmentkörnern durchsetzt sind.

Extraokulärer Teil. Die Geschwulst zeigt einen alveolären Bau und ist reich an Gefässen. Was die Zellformen anbetrifft, so sind sie auch hier sehr wechselnd. Einige Nester bestehen mehr aus spindelförmigen Zellen mit langen Ausläufern, dicht aneinander gedrängt, andere Nester sind aus polygonalen oder rundlichen Elementen zusammengesetzt. Zwischen den Nestern verlaufen die bindegewebigen Bündel mit den Gefässen nach allen Richtungen hin. Um diese Septen häufen sich die stark pigmentierten Riesenzellen an. Die Zellen der Nester sind in der Pigmentierung auch sehr unregelmässig, einige sind mit Pigmentkörnern dicht angefüllt, andere sind ganz pigmentfrei, wieder andere haben wenig Pigment.

Die übrigen Teile des Auges bieten keinen besonderen Befund dar.

Als ich nun zuerst das Präparat, das ich in der Fig. I darstelle, sah, war mein Gedanke, dass in diesem Fall die sarkomatöse Degeneration des Retinalepithels, wie Mitvalsky[103]), Leber[104]) u. a. sagen, vorliege. Die Beziehung zwischen Pigmentepithel und Chromatophoren hat eine besondere Bedeutung gewonnen, seit Ribbert[105]) und Unna[106]) über die Angehörigkeit der Naevizellen streiten. Ich musste daher alle Serienschnitte genau untersuchen.

Schneide ich nach der Linie, welche die höchsten Punkte der beiden Prominenzen verbindet, die Geschwulst auf, so sieht man das merkwürdige Bild, das die Fig. I zeigt — Der Schnitt läuft von nasal-oben nach temporal-unten im Augenhintergrunde. — Je nachdem die Schnitte in das Stück der unteren Hälfte weiter gehen, verbreitert sich der Angiosarkomteil, so dass die Geschwulstschnitte zuletzt ganz aus demselben bestehen. Der medullar aussehende Teil nimmt folglich nach und nach ab. In der Fig. II ist der weisse Teil noch sichtbar. Aber in weiteren Schnitten verschwindet er und zugleich verkleinert sich die Grösse der Geschwulst schnell und geht in den bindegewebsreichen Teil (Fig. 1 F), zuletzt mit diesem in die normale Aderhaut über. Je nachdem die Schnitte weiter in die obere Hälfte des Stückes vorrücken, sieht man, dass der Angiosarkomteil bald verschwindet, ohne dass der medullar aussehende Teil jedoch besonders zunimmt (Fig. III); im Gegenteil verkleinert sich dieser Teil auch mehr und mehr, und geht zuletzt in die relativ gesunde Aderhaut über. In der Fig. I. P sieht man, dass die Glaslamelle in die Geschwulst hineinsinkt, indessen bedeckt die Netzhaut grossenteils das Angiosarkom, was daher den Gedanken aufkommen liess, dass das Pigmentepithel dieses Angiosarkom gebildet hätte. Das Verhalten der Glaslamelle aber kann man in der Fig. III deutlich sehen. Die Glaslamelle haftet in der That mit der Retina an der Kuppe der Ge-

schwulst an. Man sieht in L 1 und L 3 sie wenig abgehoben, — künstlich durch das Zerreissen der Geschwulst. — An der Stelle, wo sie anhaftet, zeigt sie äusserste Verdickung und Falten und in der Fig. III L 4 ist sie schon einmal von der Geschwulst durchbrochen. Folgen wir schnittweise dem gebrochenen Glaslamellenteil nach, so entspricht L 4 in der Fig. III dem P. in Fig. 1. Die Kapsel des stark pigmentierten Angiosarkomes ist zum grössten Teil aus dieser Glaslamelle gebildet, so dass man wohl denken kann, dass die Ausbreitung der Pigmentzellen hier von ihrem starkem Widerstand aufgehalten ist. Ein Teil der wallförmigen Kapsel aber muss auch durch entzündliche Wucherung des Bindegewebes gebildet werden, in gleicher Bedeutung mit der Verdickung der Glaslamelle. Das nach der Van Gieson'schen Färbungsmethode schwachrot tingierbare Gewebe B in Fig. II ist die Fortsetzung von B in Fig. I. Da die Glaslamelle allenthalben über der Oberfläche der Geschwulst vorhanden ist, ausgenommen den höchsten Gipfel, (Fig. I. II. III. L 1 L 2 L 3 L 4) kann man nicht annehmen, dass das Gewebe B in Fig. II ihre Umgestaltung ist. Die Kapsel wird im Allgemeinen aber gebildet, falls die Geschwulst an ein derbes, gefässarmes, fibröses Gewebe anstösst.[107]) Die Entstehung einer Kapsel in der Aderhaut ist aber ausser durch Sklera und Glaslamelle unbegreiflich; Fuchs[108]) meint, die Kapsel sei zuweilen ein Gewebe neuer Bildung, nach Art einer Pseudomembran auf entzündlichem Wege entstanden, oder sie sei das Produkt einer Verdichtung und Organisierung der Umgebung. Wenn die Geschwulst zufällig eine Zeit lang, ohne in die Umgebung zu infiltrieren, durch langsame Volumzunahme das umgebende Gewebe zusammendrückt und entzündlich reizt, so dürfte eine Kapselbildung zu Stande kommen, ebenso wie der Tuberkelherd in der Lunge sich einkapselt. Hat diese Darstellung für die Kapselbildung unsers Sarkomes Geltung, so müssen wir annehmen, dass der Teil des in-kapsulierten, pigmentreich-

sten Angiosarkomes der erste Tumor ist (Fig. II Ps). Nachdem die Sarkomzellen durch die Kapsel gewachsen sind, müssen die sonstigen Teile entstanden sein. Bei dem merkwürdigen Bild dieses Sarkomes handelt es sich daher um Verschiedenheiten des Alters und Wachstums. Knapp[109]) schreibt, dass die Oberfläche der Geschwulst von einer bindegewebigen Kapsel überzogen ist, in welcher zahlreiche, kleine Zellen vorhanden sind. Weil er meint, dass die Sarkomzellen aus dieser Kapsel hervorkämen, gab er ihr den Namen Bildungsschicht. In meinem Fall sieht man die grosse Kapsel nicht nur in der Oberfläche der Geschwulst, sondern auch überall in dem Umfang des Angiosarkomes. Jedoch lässt sich nichts weiter finden, als die Infiltration der Sarkomzellen und die Zellteilung der hineingedrungenen Zellen.

Als die Ursprungstätte der Geschwulst nehme ich die Sattler'sche oder Haller'sche Schicht an. Denn das inkapsulierte Angiosarkom, welches als das ältere anzusehen ist, nimmt die inneren Schichten in Besitz, die jüngeren pigmentfreien Zellen, welche starke Kernteilung zeigen, bilden in der äusseren Schicht der Aderhaut ihre Nester.

Schieck[110]) meint, dass das Leukosarkom von der unpigmentierten inneren Lage, der Choriocapillaris, ausgehen könne. Kerschbaumer[111]) hingegen sagt, dass die Choriocapillaris niemals die primäre Entwickelungsstätte des Sarkomes ist. Dagegen wird von allen Autoren übereinstimmend anerkannt, dass die Sarkome ihren Ursprung von den Sattler'schen und Haller'schen Schichten nehmen. Ich wundere mich, dass Autoren bei schon fortgeschrittenen Sarkomen oft sehr eingehende Urteile über ihre Ursprungsstätten zu geben versuchen. Obwohl Knapp[112]) behauptet, dass die Sarkome nach jeder Schicht einen verschiedenen Charakter an sich tragen, sind diese Kennzeichen doch sehr zweifelhafter Natur (z. B. die Mitteilung von Preitel[113])) und diese charakteristischen Verhältnisse verschwinden bei weiterem Wachstume immer mehr, besonders wenn die

Geschwulst in den Glaskörperraum hinein wächst. Die genaue Unterscheidung der verschiedenen Aderhautsschichten ist physiologisch schon nicht leicht, im pathologischen Zustand meistens unmöglich, geschweige denn diejenige zwischen der Choriocapillaris und der Sattler'schen Schicht in den menschlichen Aderhautsarkomen, denen nach der Meinung Virchows[114]) ein krankhafter Reiz vorausgegangen sein muss; das Kaliber der Gefässe oder die Lage der Pigmentzellen können keinen Anhalt abgeben. Ich glaube entsprechend der Ansicht von Leber und Krahnstöver[115]), dass das Sarkom aus einem präexistirenden embryonalen Keime entsteht; dann ist es auch denkbar, dass ein Keim, welcher später Pigment hervorbringen kann, in der ursprünglich pigmentfreien Aderhautschicht vorhanden ist, wie das Pigmentmal in der weissen Haut. Es dürfte wohl zweifellos sein, dass die Varietät der Sarkome sich wesentlich auf die Beschaffenheit des Keimes gründet, da beispielsweise ein Chondrosarkom sich aus der Aderhaut entwickeln kann. Infolge dessen darf man doch nicht unbedingt behaupten, dass aus der Choriocapillaris die leukotischen Endotheliome oder die Rundzellensarkome, aus der Schicht der grossen Gefässe die Spindelzellensarkome oder die Melanosarkome hervorkommen; aber man kann wohl sagen, dass der sarkomatöse Keim gern in Organen, die mit ihm gleiche Beschaffenheit haben, existiert, im Gegensatz zu den Dermoidcysten. Über die von mir untersuchten 8 Fälle bin ich nicht im Stande, sicher anzugeben, welcher Schicht der Aderhaut das Sarkom entstammte, denn die ganzen Schichten zeigen schon beträchtliche Veränderungen.

Gehe ich nun dem Verhalten des Retinalepithels nach, so kann ich eine Beteiligung desselben an dem Aufbau der Geschwulst nicht finden. Wir sehen häufig in der Retina oder Oberfläche der Geschwulst stark pigmentierte Epithelzellen, wie schon erwähnt (Fig. I P. und Fig. III Pz. R.). Diese Zellen sehen aus, als ob sie eine Beziehung zur Pig-

mentierung der Geschwulst haben. Da die Retinalepithelzellen sich durch einen entzündlichen Reiz vergrössern und vermehren, kann man morphologisch die Epithelzellen und die Sarkomzellen schwer unterscheiden. So hatte ich auch neulich Gelegenheit, einen Augapfel mit sekundärem Glaukom, welche der Trombose der Vena centralis retinae folgte, zu untersuchen. In der Retina derselben fanden sich viele eingewanderte Retinalepithelzellen. Diese waren morphologisch mit einer Art von sarkomatösen Pigmentzellen ganz identisch, aber zeigten chemisch prägnante Eisenreaktion. Wenn solche vergrösserten Epithelzellen in das Sarkomgewebe hineindringen, so dürften sie mikroskopisch gar nicht unterscheidbar sein. Birch-Hirschfeld[116]) sagt: „Berücksichtigen wir lediglich die histologischen Verhältnisse, so ist unverkennbar, dass der Bau mancher, durch Infektionsprozesse hervorgerufener, vom Bindegewebe ausgehender Neubildungen dem Sarkom sehr ähnlich ist.“ Ich möchte denselben Satz auf die morphologischen Verhältnisse der entzündlich vergrösserten Retinalepithelzellen und der sarkomatösen Pigmentzellen anwenden. Die hyperplastischen Epithelzellen zeigen nach den Mitteilungen von Krückmann[117]) u. a. keineswegs eine Destruktion der präformierten Elemente, ebenso wenig Neigung zu Rezidiven oder Metastasen. Ich glaube ebenfalls, dass die Retinalepithelzellen, wenn sie in der Umgegend des Sarkoms wuchern, keine maligne Beschaffenheit haben.

Die Ergebnisse der vorstehenden Untersuchungen lassen sich kurz folgendermassen zusammenfassen:

1. Die Zellen von verschiedener Gestalt, welche das Parenchym der Melanosarkome bilden, sind derselben Abstammung. Bei der Verschiedenheit der Gestalt handelt es sich teils um die Abkömmlinge der charakteristischen Elemente, der Chromatophoren, welche eine unregelmässige Gestalt haben, teils um rapide Zellteilung, sodass die Zellen keine Zeit haben, eine vollständige Ausbildung

zu erreichen, teils um Hypertrophie und Verschmelzung der Zellen.

2. Die pigmentfreien Zellen, welche sich in einem Melanosarkom finden, sind ganz gleiche Elemente. Bei den pigmentfreien Zellen handelt es sich um sehr rasch wiederholte Zellteilung, so dass sie keine Zeit finden, Pigment hervorzubringen; seltener um den Mangel des fermentartigen Stoffes, der Eiweiss abspaltet.*)

3. Die Melanosarkomzellen bringen ihr Pigment metabolisch hervor, indem ihr Protoplasma gradatim zu Melanin abgespalten wird. Das Haemoglobin ist hier auch bloss ein Sauerstoffträger.

4. Das Retinalepithel ist bei dem Aufbau des Melanosarkoms ganz und gar unbeteiligt. Es kann bei dem Chorioidealsarkome zufällig und harmlos wuchern, vergleichbar etwa den parasitären Gebilden in den Geschwülsten, die oftmals als Ursache derselben fälschlich angesehen wurden.

5. Das Melanosarkom besteht aus einer spezifischen Zellart, welche von einer Art Bindegewebe, Chromatophoren, abstammt und durch die irreguläre Zellform und die Melaninbildung charakterisiert ist. Wie das Carcinom, welches von Becherzellen abstammt, als Carcinoma mucosum eine spezifische Gruppe bildet, so ist das Melanosarkom auch eine eigenartige Gruppe. Da man aber von dieser für gewöhnlich ebensowenig das zufällig pigmentierte Sarkom wie auch die Abkömmlinge der Chromatophoren trennt, so wählte Ribbert[118]) mit Recht für die letzteren den besonderen Namen „Chromatophorom", um einem Irrtum vorzubeugen.

*) Dieser letzte Fall war als vorliegend zu erachten in einem Präparat, welches Herr Assistenzarzt Dr. Polte besitzt. Es ist ein Sarkom vom Ciliarkörper. Die alten Riesenzellen häufen sich hier um die Gefässe an und der histologische Bau ist vollständig ein Melanosarkom. Jedoch haben die Zellen sehr wenig Pigment; die Riesenzellen färben sich nur ein wenig diffus braungelb, so dass man genau den Zustand der Kerne betrachten kann.

Zum Schluss ist es mir eine angenehme Pflicht, Herrn Geh. Med. Rat Prof. Dr. Schmidt-Rimpler für die gütige Überlassung des Materials und die Anregung zu dieser Arbeit meinen verbindlichsten Dank abzustatten, sowie auch Herrn Assistenzarzt Dr. Polte für seine mir bewiesene Freundlichkeit zu danken.

Benutzte Litteratur.

1. Langhaus, Beobachtung über Resorption der Extravasate und Pigmentbildung in denselben. Virchows Archiv f. path. Anat. XLIX pag. 66.
2. Gussenbauer, Über die Pigmentbildung im melanotischen Sarkome und einfachen Melanomen der Haut, Virchows Arch. Bd. LXIII pag. 323 1875.
3. Fuchs, Das Sarkom des Uvealtraktus p. 123 Wien 1882.
4. Vossius, Mikrochemische Untersuchung über den Ursprung des Pigments in den melanotischen Tumoren des Auges. Graefe Archiv f. Ophth. XXXI Abt. II pag. 174.
5. Ziegler, Lehrbuch der Allgemeinen Pathologie etc. I. Bd. pag. 245, Jena 1898.
6. Lubarsch, Lubarsch und Ostertag, Ergebnisse der allgemeinen Pathologie II. Teil pag. 375. 1895.
7. Fuchs, Loc. cit. conf. 3. pag. 123 § 5.
8. Perls, Lehrbuch der allgemeinen Pathologie I. Teil pag. 213.
9. Oppenheimer, Beiträge zur Lehre der Pigmentbildung in melanotischen Geschwülsten. Virchows Archiv f. Anat. u. Path. CVI. pag. 515.
10. Hirschberg und Birnbacher, II. Beiträge zur Pathologie des Sehorgans; Zentralblatt für prakt. Augenheilkunde pag. 12. Januar 1884.
11. Vossius, Loc. cit. conf. 4. pag. 161.
12. Maschke, Ein Beitrag zur Lehre von Aderhautsarkom Inaug. Diss. Königsberg 1887.

13. Ribbert, Über das Melanosarkom. Zieglers Beiträge zur pathologischen Anat. und z. allgem. Path. XXI p. 471. 1897.
14. Leber, Über die Aderhautsarkome und die Herkunft ihres Pigmentes. Graefes Archiv f. Ophth. Bd. 44. pag. 683.
15. Schieck, Ursprungsstätte und Pigmentierung der Chorioidealsarkome. Graefes Arch. XLV pag. 434.
16. Kerschbaumer, Das Sarkom des Auges. Wiesbaden 1900.
17. Ribbert, Loc. cit. confr. 13.
18. Ribbert, Lehrbuch der pathologischen Histologie 1901. pag. 138.
19. Leber, Loc. cit. confr. 14 pag. 694.
20. Ribbert, Loc. cit confr. 13 pag. 473.
21. Ribbert, Loc. cit. confr. 13 pag. 475.
22. Fuchs, Loc. cit. confr. 3 pag. 119.
23. Schieck, Loc, cit. conf. 15. pag. 458 bis 461.
24. Schieck, ebenda pag. 461.
25. Fuchs, Loc. cit. conf. 3 pag. 123.
26. Leber, Loc. cit. conf. 14. pag. 692.
27. Leber, Loc. cit. conf. 14.
28. Fuchs, Loc. cit. conf. 3 pag. 120.
29. Fuchs, Loc. cit. conf. 3 pag. 124.
30. Oppenheimer, Loc. cit. conf. 9 pag. 518.
31. Schieck, Loc. cit conf. 15. pag. 458—460.
32. Ribbert, Loc. cit. conf. 13. pag. 480.
33. Mitvalsky, Zur Kenntnis der Aderhautgeschwülste. Knapps Archiv f. Augenheilkunde XXVIII pag. 345 und 338.
34. Schieck, Loc. cit. conf. 15. pag. 463.
35. Ackermann, Histogenese und Histologie der Sarkome Volkmanns Sammlung klinischer Vorträge. Abth Chirugie No. 233/234. pag. 1971.
36. Unna, Nävi und Naevicarcinoma. Berl. klinisch. Wochenschr. Bd. XXX. Nr. 1.

37. Lücke, Deutsche Zeitschrift f. Chir. II. pag. 199.
38. Leber, Loc. cit. conf. 14. pag. 698.
39. Knies, Knapps Archiv f. Augenh. VI. 1. Abth. pag. 198.
40. Eberth, Über die embolische Verbreitung der Melanosarkome. Virchows Archiv f. path. Anat. Physio. LVIII. Pag. 62.
41. Ribbert, Loc. cit. conf. 13. pag. 481.
42. Stockfleth, Handbuch der tierärztlichen Chirurgie Leipzig 1879 citiert nach Berdez und Nencki conf. 91.
43. Rindfleisch, Pathologische Gewebelehre V. Aufl. pag. 113.
44. Fuchs, Loc. cit. conf. 3. pag. 124.
45. Nussbaum, Entwickelungsgeschichte des menschlichen Auges. Gräfe-Saemisch, Handbuch der gesam. Aug. III. Aufl. Bd. II. pag. 51.
46. Leber, Loc. cit. conf. 14. pag. 688.
47. Rauber, Lehrbuch der Anatomie des Menschen. 1. Abth. pag. 89.
48. Flemming, Zellsubstanz, Kern und Zellteilung. Leipzig 1882. p. 199.
49. E. v. Hippel, Über Siderosis Bulbi und Beziehungen etc. Gräfes Archiv f. O. Bd. XI. pag. 242.
50. Ewetzky, Über Dissemination der Sarkome des Uvealtractus. Gräfes Archiv. Bd. 42. pag. 188.
51. Fuchs, Loc. cit. conf. 3. pag. 124.
52. Tashiro, Das Chondrosarkom der Aderhaut. Zeitschr. für den japanischen ophthalmologischen Kongress (Nippon-Ganka-gakkai Zashi). Bd. II. 1. Heft. pag. 18.
53. Schieck, Loc. cit. cfr. 15. pag. 460.
54. Fuchs, Loc. cit. cfr. 3. pag. 103.
55. J. Jacobson, Mitteilungen aus. d. Königsberger Universitäts-Augenklinik. 1880.
56. Ribbert, Loc. cit. 13. pag. 479.
57. Fuchs, Loc. cit. conf. 3. pag. 120.
58. Vossius, Loc. cit. conf. 4. pag. 175.
59. Ribbert, Loc. cit. cfr. 18. pag. 138.

60. Ribbert, Loc. cit. cfr. 13. pag. 481.
61. Leber, Loc. cit. cfr. 14.
62. Leber, Loc. cit. cfr. 14. pag. 694.
63. Krückmann, Die pathologischen Veränderungen der retinalen Pigmentepithelzellen. Graefes Archiv. f. O. Bd. XLVIII. pag. 275.
64. von Bardeleben, Eulenburgs Real-Encyclopädie III. Aufl. Bd. III. pag. 312.
65. Brière, zitiert nach Fuchs. Loc. cit. cfr. 3. pag. 188.
66. Goldzieher, Eulenburgs Real-Encycl. III. Aufl. Bd. II. pag. 462.
67. Ewetzky Loc. cift. cfr. 50. pag. 199.
68. Aeby, zitiert nach Ziegler, cfr. 5. pag. 244.
69. Karg, ebenda.
70. Jürgens, Experimentelle Untersuchungen zur Aetiologie des Sarkomes. Deutscher chir. Congress 1896.
71. Lanz, Experimentelle Untersuchungen zur Frage der Übertragbarkeit melanotischer Geschwülste. Festschrift z. 25 jähr. Doktorjubl. v. Kocher 1891.
72. Leber, Loc. cit. 14. pag. 689.
73. Lubarsch, Loc. cit. 6. pag. 378
74. E. v. Hippel, Loc. cit cfr. 49. pag. 123.
75. Krückmann, Loc. cfr. 63.
76. Neumann, Beiträge zur Kenntnis der pathologischen Pigmente. Virchow's Archiv C XI. pag. 25. 1888.
77. Leber, Loc. cit. cfr. 14. pag. 692.
78. Leber, ebenda.
79. Langhaus, Loc. cit. 1.
80. Gussenbauer, Loc. cit. cfr. 2.
81. Weinbaum, Zur Kenntnis der Sarkomerkrankung der Augenhäute. Gräfe's Archiv f. Oph. XXXVII p. 185.
82. M. B. Schmidt, Lubarsch und Ostertag's Ergebnisse der allgem. Pathologie II. Teil pag. 100.
83. Krückmann, Loc. cit. cfr. 63. pag. 244.
84. Virchow, Die krankhaften Geschwülste II. pag. 273.
85. Leber, Loc. cit. conf. 14. pag. 691.

86. Kerschbaumer, Loc. cit. conf. 16. pag. 13.
87. Kerschbaumer, Loc. cit. conf. 16. pag. 18.
88. Leber, Loc. cit. conf. 14. pag. 691.
89. Fuchs, Loc. cit. cfr. 3. pag. 110.
90. Leber, Loc. cit. conf. 14. pag. 698.
91. Berdez und Nencki, Über die Farbstoffe der melanotischen Sarkome, Archiv für experiment. Pharmakol. und Pathol. XX. Bd. pag. 350.
92. Nencki, in der Abhandlung Oppenheimer's Loc. cit. 9. pag. 546.
93. O. Schmiedeberg, Über die Natur der Melanine Arch. f. experimentelle Path. u. Phama. Bd. 39. pag. 72. 1897.
94. Leber, Loc. cit. 14. pag. 693.
95. Berdez und Nencki, Loc. cit. conf. 91.
96. Schmiedeberg, Loc. cit. conf. 93. pag. 72.
97. Nencki und Sieber, Landois, Lehrbuch der Physiologie des Menschen X. Aufl. 1900 pag. 49.
98. Sieber, Über die Pigmente der Chorioidea und der Haare. Arch. f. exper. Path. und Phama. Bd. XX 1886. pag. 363.
99. O. Schmiedeberg, Loc. cit. conf. 93. pag. 65. 83. 84.
100. Lubarsch, Loc. cit. conf. 6. pag. 379.
101. Best, Über die Bildung von Glykogen und Pigment im Sarkom der Aderhaut. Ziegler's Beiträge z. path. Anatomie XXIII pag. 272.
102. Ewetzky, Loc. cit. conf. 50. pag. 199.
103. Mitvalsky, Loc. cit. conf. 33. pag. 345.
104. Leber, Loc. cit. cfr. 14.
105. Ribbert, Lehrbuch der allgem. pathologischen Anatomie 1901 pag. 507.
106. Unna, Orth's Lehrbuch der speziellen path. Anato. 8 Lief. p. 746 und Loc. cit. 36.
107. Ackermann, Loc. cit. conf. 35. pag. 2035.
108. Fuchs, Loc. cit. 3. pag. 178.
109. Knapp, Die intraoculären Geschwülste pag. 108.

110. Schieck, Ein weiterer Beitrag zur Lehre von den Leukosarkomen der Choriocapillaris. Gräfe's Archiv Bd. 48. pag. 319.
111. Kerschbaumer, Loc. cit. cfr. 16. pag. 43.
112. Knapp, Loc. cit. conf. 109.
113. Preitel, Ein Fall vom Sarkom des Chorioidea etc, Gräfe's Archiv XXIX Abt. IV. 1883. pag. 179.
114. Virchow, Loc. cit. 84 II. p. 249.
115. Leber und Krahnstöver, Über die bei Aderhautsarkomen vorkommenden Phthisis etc. Gräfe's Archiv Bd. XLV pag. 222.
116. Birch-Hirschfeld, Eulenburg's Real-Encyclopädie III. Aufl. pag. 376 Bd. XXI.
117. Krückmann, Loc. cit. conf. 63. pag. 276.
118. Ribbert, Loc. cit. 105.

Erklärung der Abbildung.

Allgemein gültige Bezeichnungen.

Ps = pigmentiertes Angiosarkom.
S = pigmentfreier medullarer Teil
F = Spindelzellensarkom.
P. Pz. = Pigmentzellen.
B. = bindegewebige Kapsel.
L 1 L 2 L 3 L 4 = Glaslamelle.
Sc. = Sklera.
Rv. R. = Retina.
E = geronnenes Exsudat.

Fig. I. Schnittfläche nach der Linie, die die beiden Prominenzen der Geschwulst verbindet und durch die ganze Länge der Geschwulst geht. V = 37/1.

Man sieht, dass die Sarkomzellen zwischen die Sklerafasern stark infiltrieren (Sk.), und dass die Retina (R.) vom Halse der Geschwulst aus über ihren Kopf hinüberwächst, aber in dem Gipfel derselben schon verschwindet. Die Glaslamelle sinkt in dem Teil P. in die Geschwulst hinein; hier liegt eine Gruppe Pigmentzellen, welche aussehen, wie sarkomatöse Pigmentzellen. Gegenüber diesem Teil und nahe an dem Teil B. sieht man das grosse Gefäss, das die pigmentierten Sarkomzellen begleitet.

Fig. II. Schnittfläche des unteren Geschwulstteils V = 50/1. Die Geschwulst verkleinert sich schon bedeutend (ca. 3 mm hoch). Diese Verkleinerung betrifft hauptsächlich den medullaren Teil.

Fig. III. Schnittfläche des oberen Geschwulstteils; es wird blos die Kuppe der Geschwulst gezeichnet, um das Verhalten der Glaslamelle zu sehen. Das stark pigmentierte Angiosarkom endigt hier (Ps.) in einer Tasche der Glaslamelle v. = $^{50}/_{1}$.

Man sieht Glaslamelle L_1 L_2 L_3 L_4 und die bedeutend verdickte Retina (Rv.). Pigmentzellen (Pz.) sehen aus, wie das Retinalepithel.

Fig. I. $^{37}/_{1}$

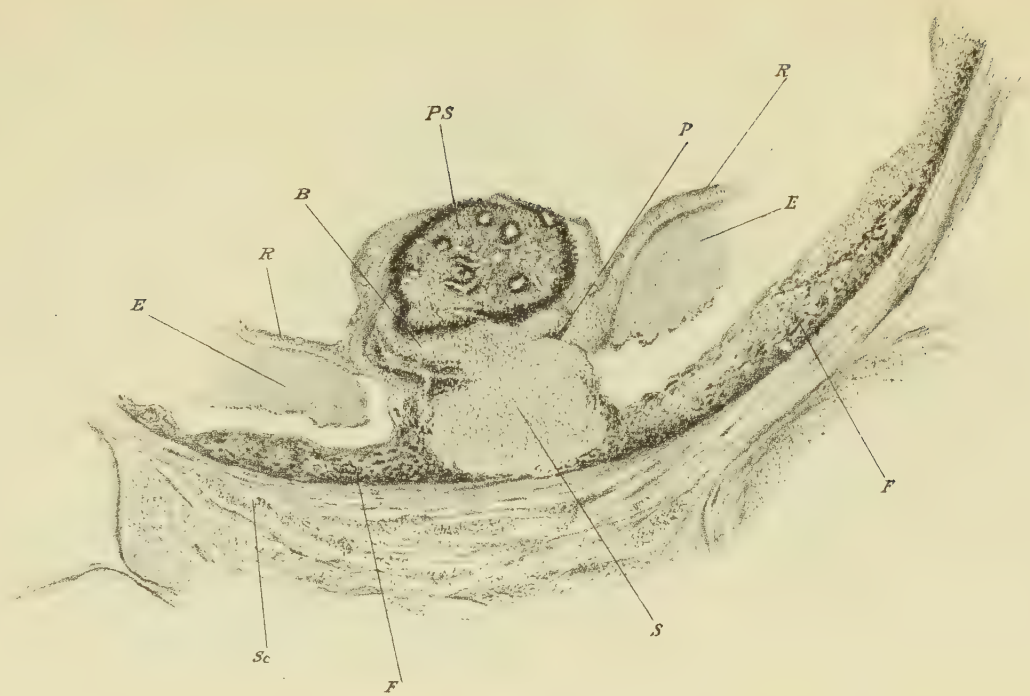

Fig. II. 50/1

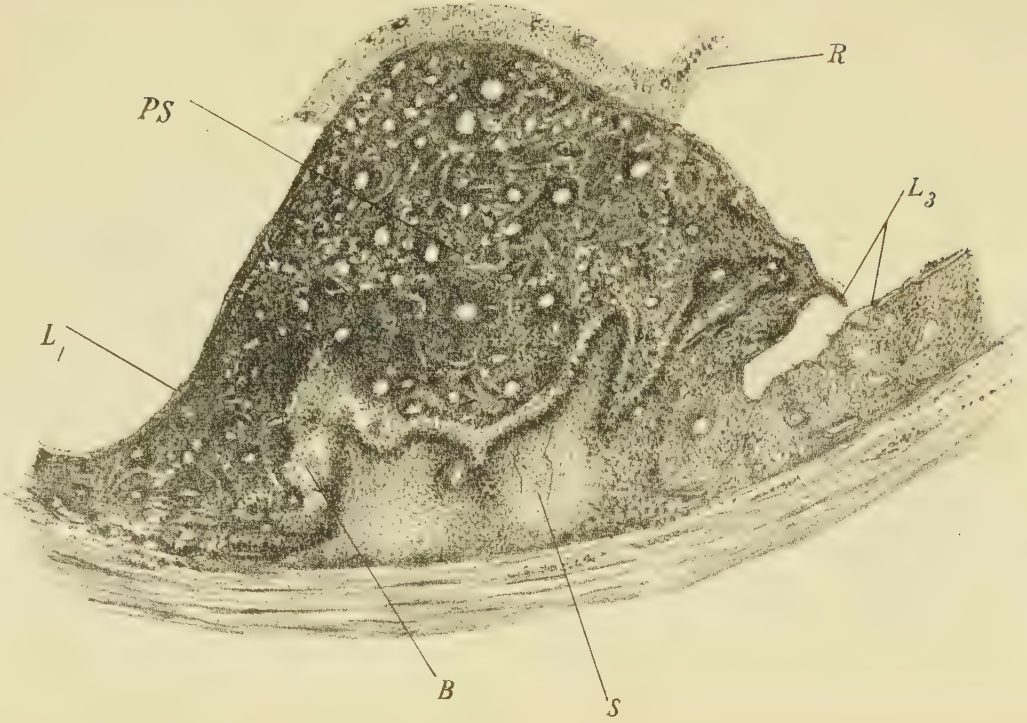

Fig. III. 50/1

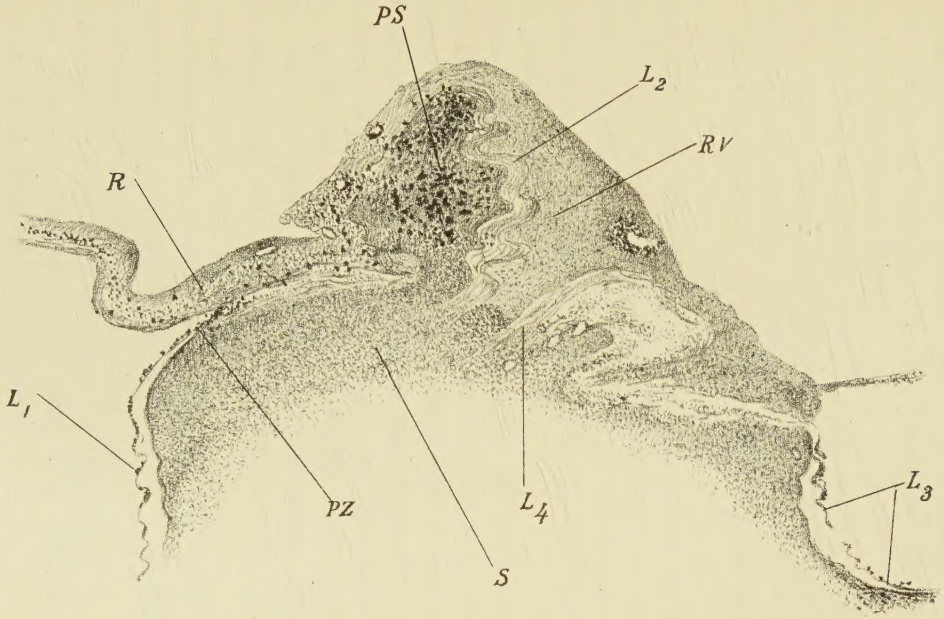

Lebenslauf.

Ich, Akitaro Tashiro, wurde geboren zu Ogaki im Regierungsbezirk Gifu (Japan) am 6. November 1867 als Sohn des Samurai Standes Shuya Tashiro und seiner Ehefrau Ken, geborene Kojima.

Vom 7. Lebensjahre an besuchte ich die Bürgerschule zu Ogaki, hatte dann zwei Jahre lang Privatunterricht, dann besuchte ich vom 17. Jahre ab die Doitsgaku-Kiokai-gakko (die Vereinsschule der deutschen Wissenschaft) zu Tokyo.

Nachdem ich 1889 Gymnasialbildung erworben hatte, besuchte ich, um mich dem Studium der Medizin zu widmen, die medizinische Schule zu Aichi, wo ich 8 Semester studirte und absolvierte. Im November 1893 erhielt ich die Approbation als praktischer Arzt.

Danach war ich als Assistenzarzt in der ophthalmologischen Abteilung von Aichi-Hospital zu Nagoya, dann in der chirurgischen Abteilung vom städtischen Krankenhaus zu Fukushima, dann in der Universitäts-Augenklinik zu Tokyo. Im Jahre 1896 wurde ich von der Privatkranken-Anstalt zu Kochi als Chefarzt der Augenklinik gerufen, wo ich bis zum Mai 1900 thätig war. Alsdann ging ich nach Deutschland, um weiter ophthalmologische Wissenschaft zu studieren.

Als Student in Deutschland war ich W. S. 00/01 in der Universität zu Leipzig: S. S. 1901 und W. S. 01/02 in der Universität zu Halle a. S.

Als meine Lehrer verehre ich die Herren:

Prof. Sattler, Prof. Hering, Prof. His, Prof. Krückmann, Prof. Schmidt-Rimpler.